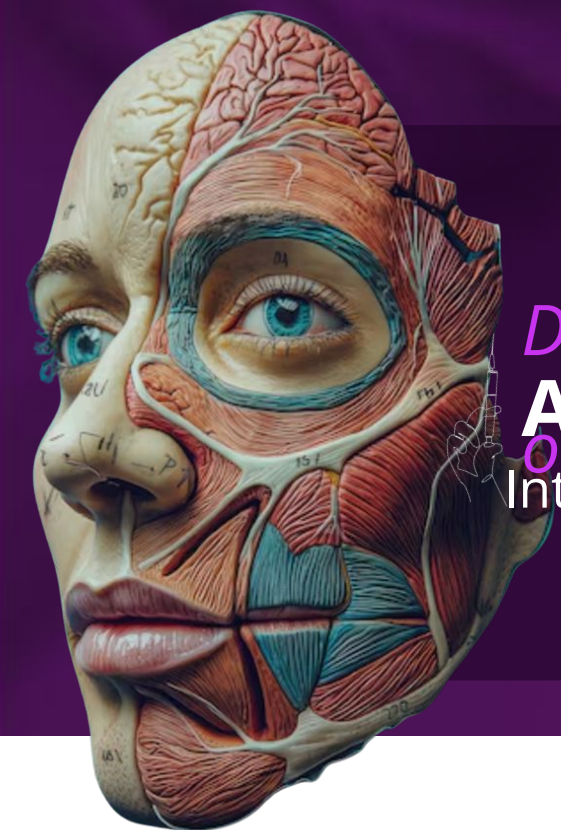


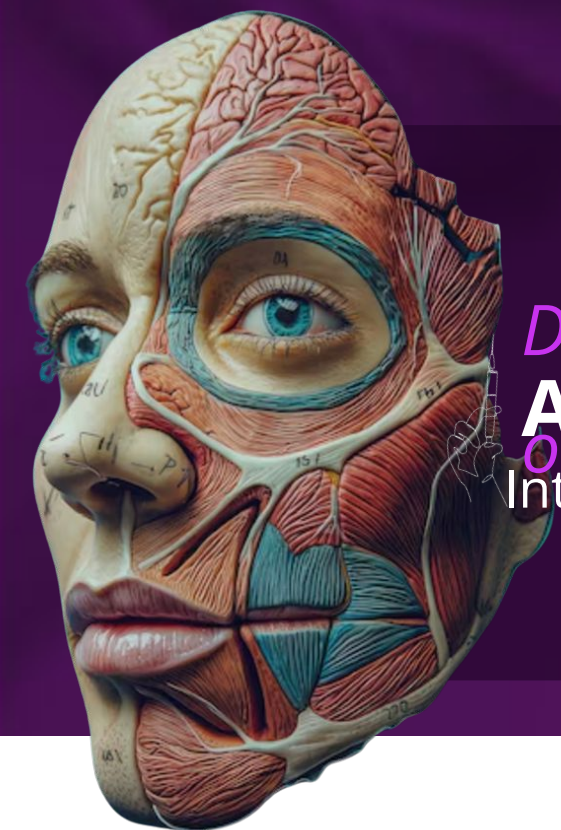
*Diplomad*  
**Armonización**  
Integral y Perfiloplastia  
*Coordinado por:*  
PRAXSTETIC

MODULO III

# RELLENOS DÉRMICOS Y PERFILOPLASTIA

DRA DIANA NOSSA



*Diplomad*  
**Armonización**  
Integral y Perfiloplastia  
*Coordinado por:*  
PRAXSTETIC  
CENTRO DE ESPECIALIDADES

CLASE 1

# Bioingeniería de Rellenos y Reología Avanzada

DRA DIANA NOSSA

## OBJETIVOS DE LA CLASE DE HOY

1. Prescribir con Criterio Físico: Determinar qué producto de ácido hialurónico (AH) utilizar basándose en los parámetros de módulo elástico ( $G'$ ), viscosidad ( $G''$ ) y cohesividad, en lugar de guiarse por el marketing comercial
1. Correlacionar Producto y Plano Anatómico: Seleccionar la tecnología de reticulación adecuada (NASHA, Vycross, CPM u OBT) según la profundidad del tejido, diferenciando cuándo se requiere soporte estructural o integración dinámica

## OBJETIVOS DE LA CLASE DE HOY

3. Analizar la Biomecánica del Gel: Predecir el comportamiento del implante ante las fuerzas de cizallamiento y compresión de los músculos faciales, evitando complicaciones como la migración del producto o la formación de nódulos visibles
4. Optimizar la Herramienta de Inyección: Justificar la elección ergonómica entre agujas de precisión y cánulas de punta roma según el calibre y la zona de riesgo vascular identificada
5. Dominar el Rescate Farmacológico: Dominar el uso de la Hialuronidasa para correcciones estéticas o protocolos de emergencia vascular por oclusión



*Diplomad*  
**Armonización**  
Integral y Perfiloplastia

*Coordinado por:*

**PRAXSTETIC**  
CENTRO DE ESPECIALIDADES

**Pero antes...**



*Diplomad*  
**Armonización**

Integral y Perfiloplastia

*Coordinado por:*

**PRAXSTETIC**  
CENTRO DE ESPECIALIZACIONES

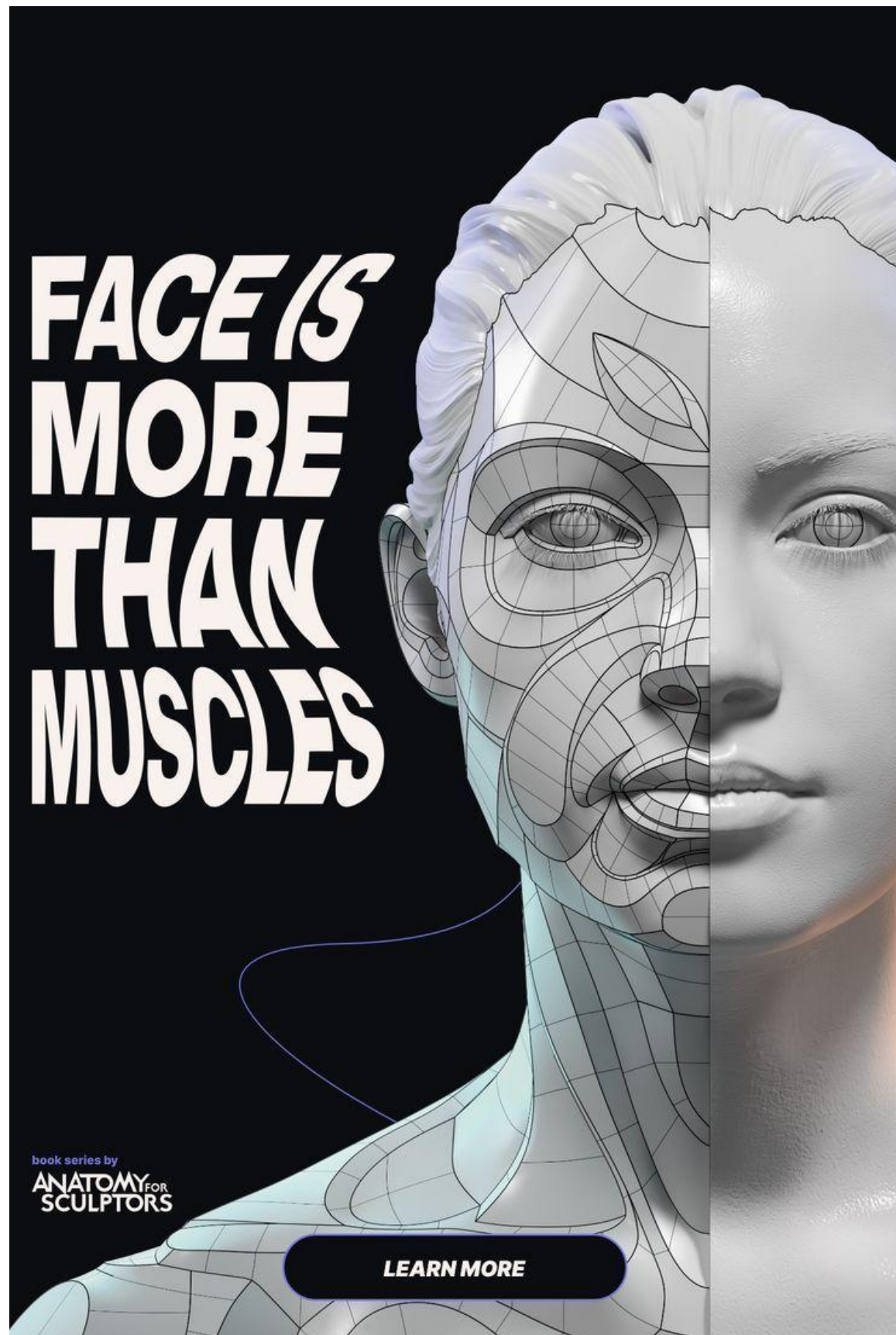
CLASE DE REPASO E INTEGRACION  
(MODULO I + MODULO III)

# Anatomía Clínica y Topográfica Facial aplicada a la Perfiloplastia

## **DRA. DIANA NOSSA**


- Medicina Estética, Nutrición y Antienvjecimiento.
- Medicina Funcional IMF
- Facial Harmonization & Expert Injector
- Experiencia en tratamientos de Celebridades
- 13 años de experiencia





## OBJETIVO


Con los conocimientos adquiridos podrás dominar el mapa tridimensional del rostro para inyecciones seguras y efectivas.



## Anatomía Avanzada para Medicina Estética: El mapa 3D del perfil facial.

### Objetivos de la sesión:

- Identificar planos anatómicos
- Predecir el envejecimiento esquelético
- Localizar zonas de riesgo vascular.



# Anatomía Avanzada para Medicina Estética: El mapa 3D del perfil facial.

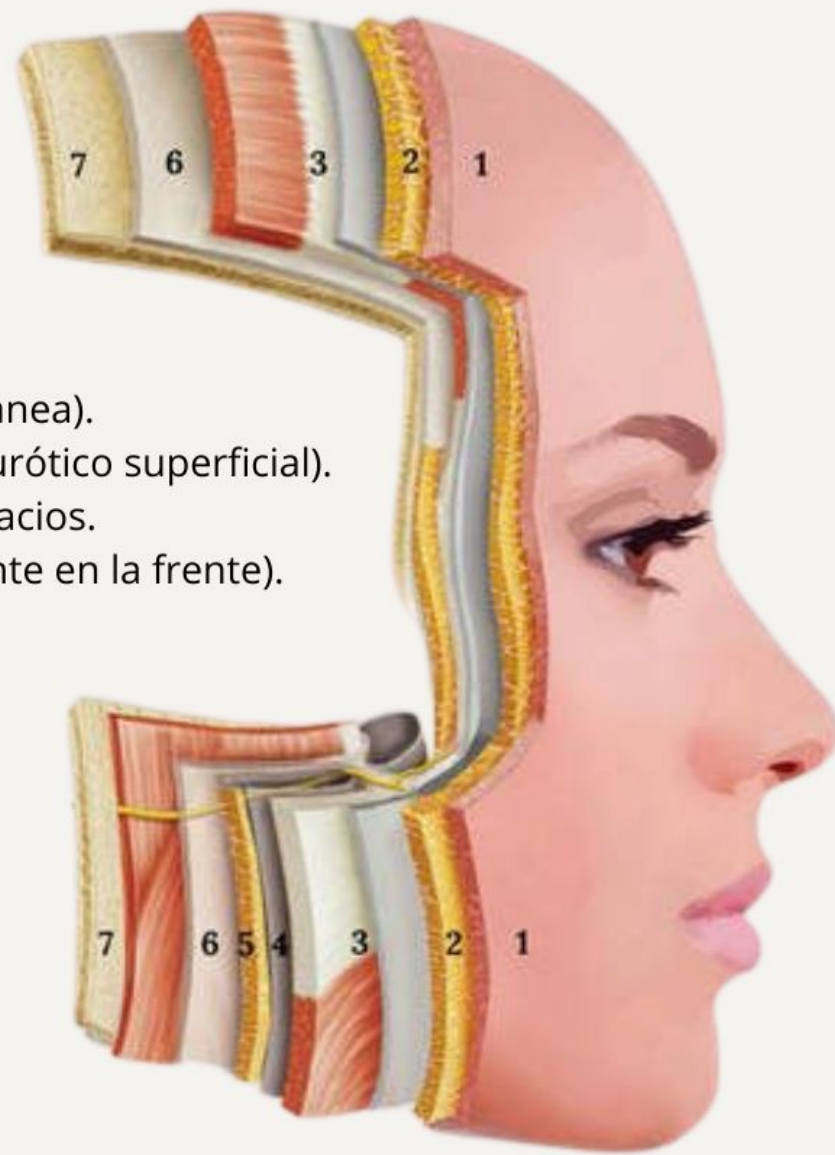## Cambio de paradigma

El envejecimiento facial no es un evento aislado de laxitud cutánea, sino un proceso complejo y estratificado que involucra la remodelación esquelética, la redistribución del tejido adiposo y alteraciones bioquímicas en la matriz extracelular.

*“The Facial Aging Process From the “Inside Out” Aesthet Surg J. 2020 Dec 16;41(10):1107–1119. doi: 10.1093/asj/sjaa339*

## Capas Anatómicas de la Cara

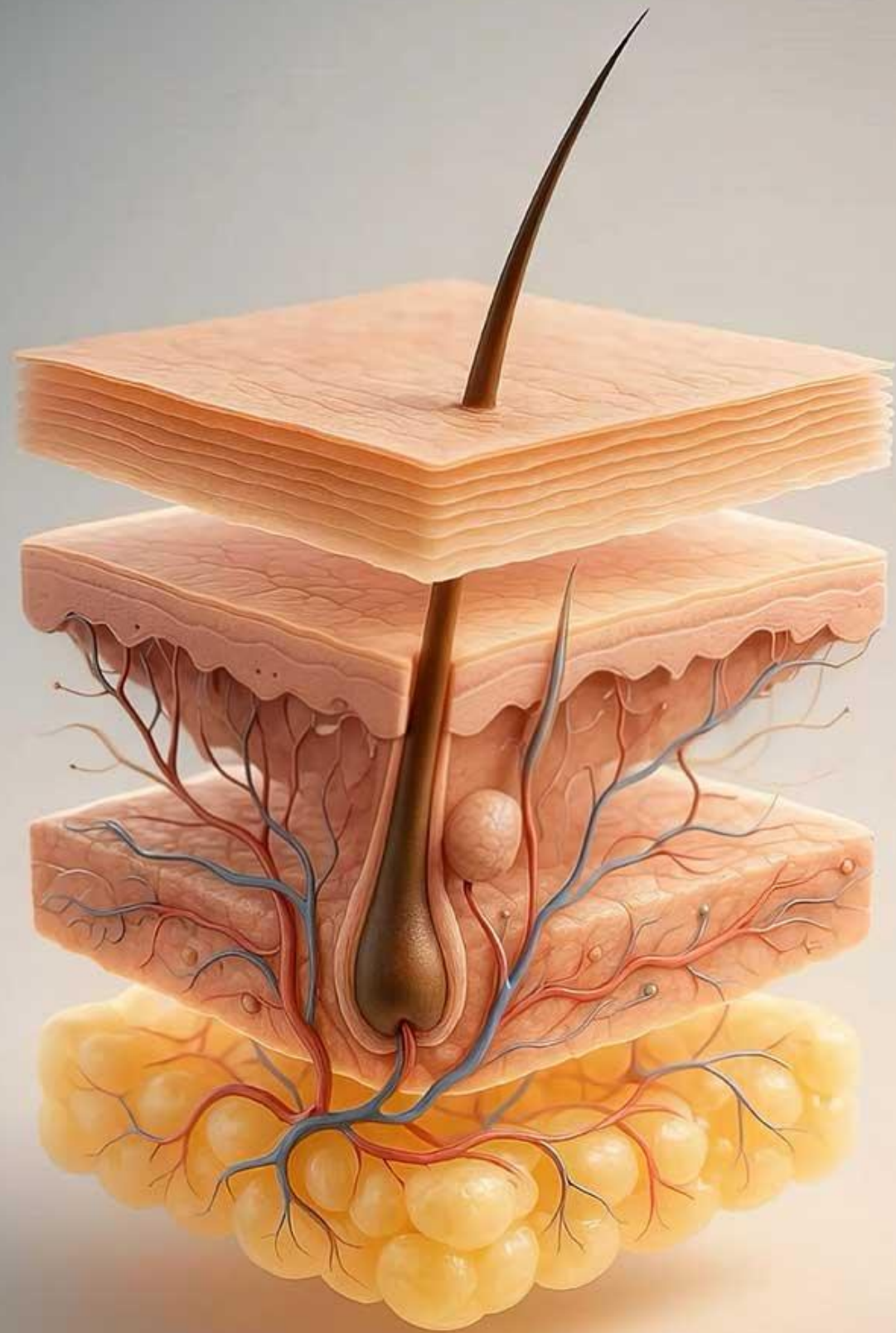
1. Piel (epidermis y dermis).
2. Grasa superficial (capa subcutánea).
3. SMAS (sistema musculoaponeurótico superficial).
4. Ligamentos de retención y espacios.
5. Capa de grasa profunda (ausente en la frente).
6. Periostio y fascia profunda.
7. Huesos.



COSMEDIC PEELING  
NEW SKIN TECHNOLOGY

## El Rostro en 5 Capas

- Piel
- Grasa Superficial
- SMAS
- Grasa Profunda
- Periostio



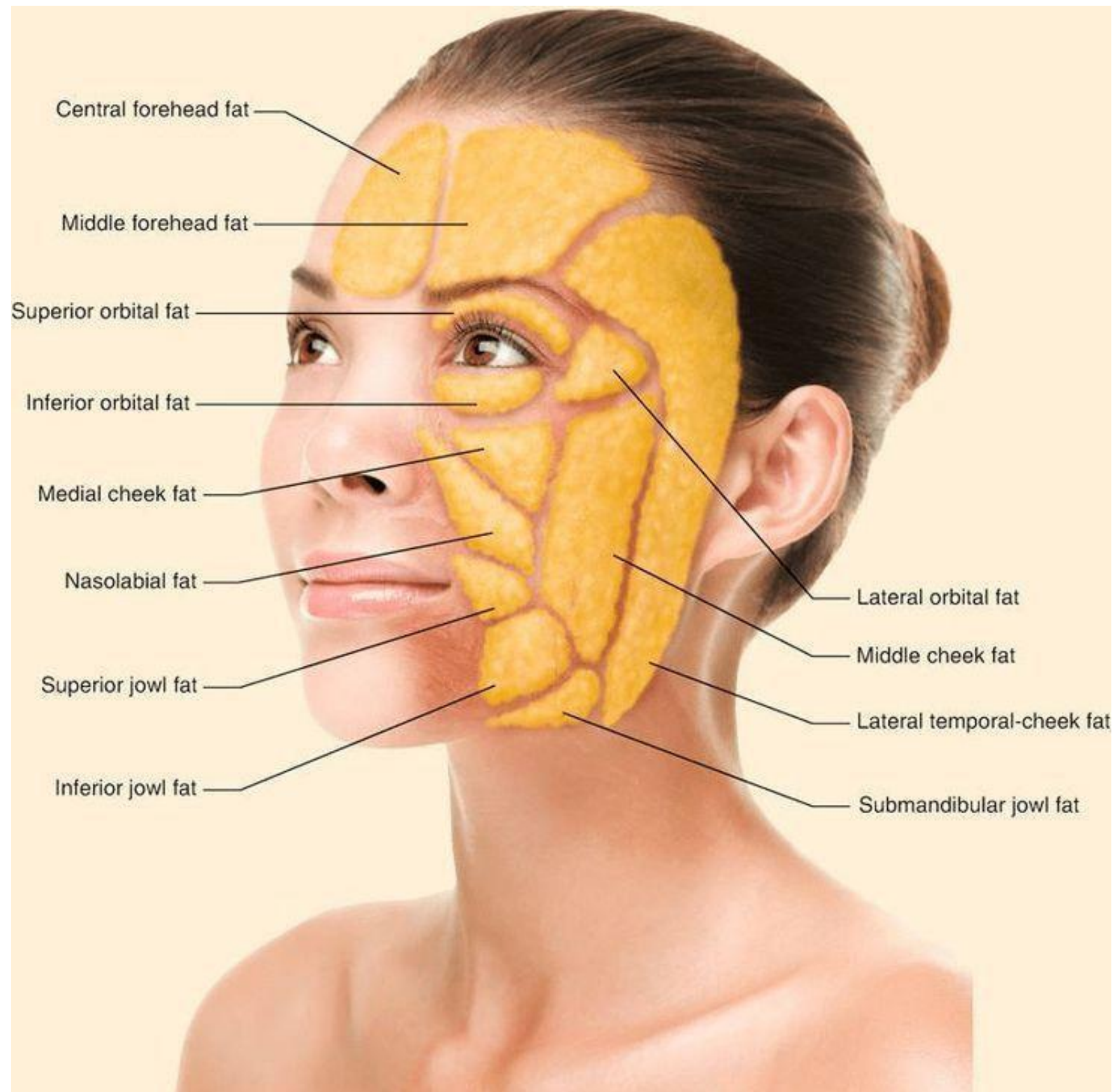
## PIEL

- Barrera protectora
- Matriz extracelular (ECM)
- Envejecimiento histológico.

Perdida de colageno

Elastosis solar

Menos capacidad de “sellado”



## GRASA SUPERFICIAL

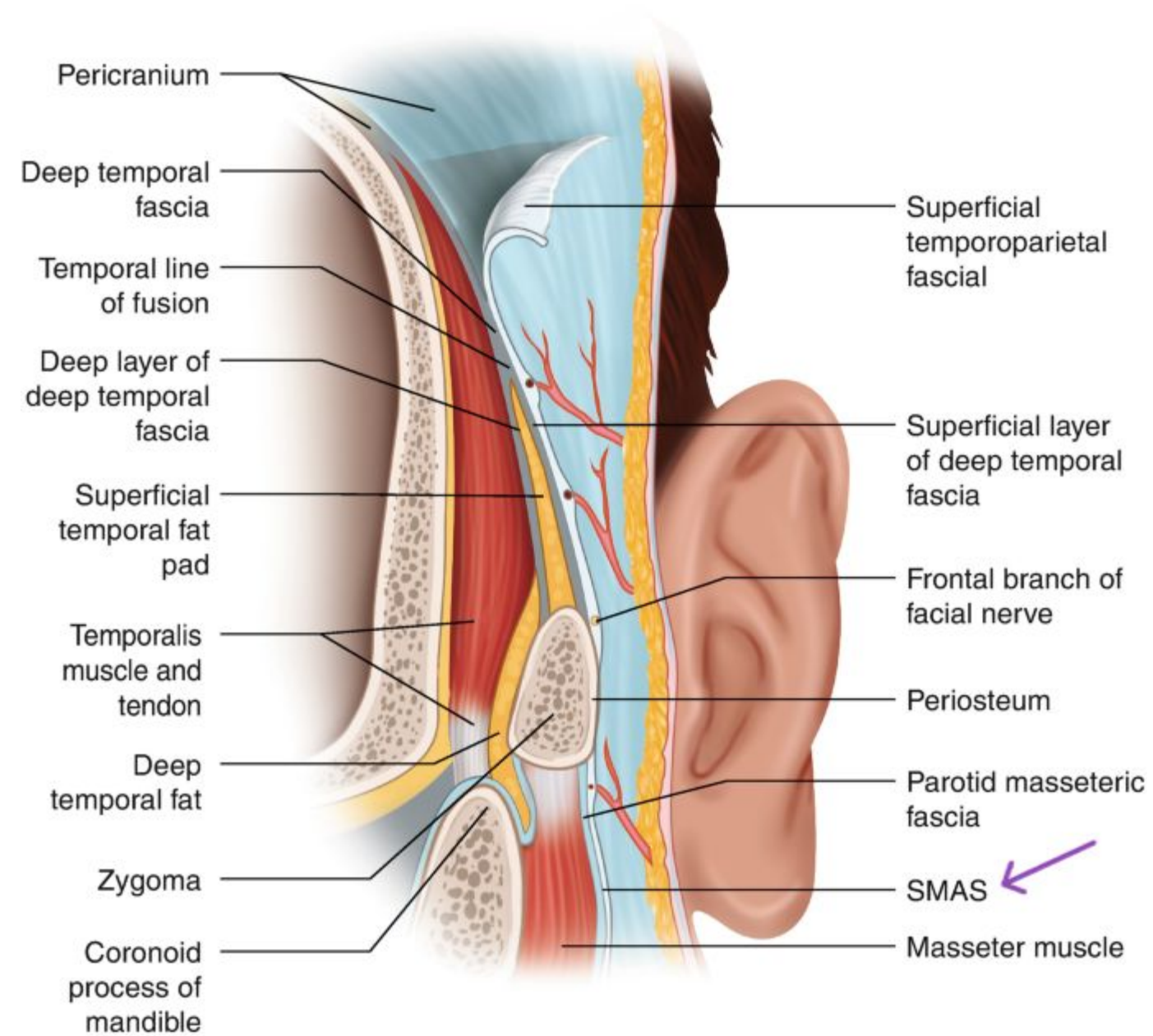
- Compartimentación
- Septos fibrosos
- Tejido adiposo dérmico.

dWAT (Dermal White Adipose Tissue)

- Tipo 1 (adherencia laxa)
- Tipo 2 (adherencia firme)

# SMAS

## (SISTEMA MUSCULO APONEUROTICO SUPERFICIAL)

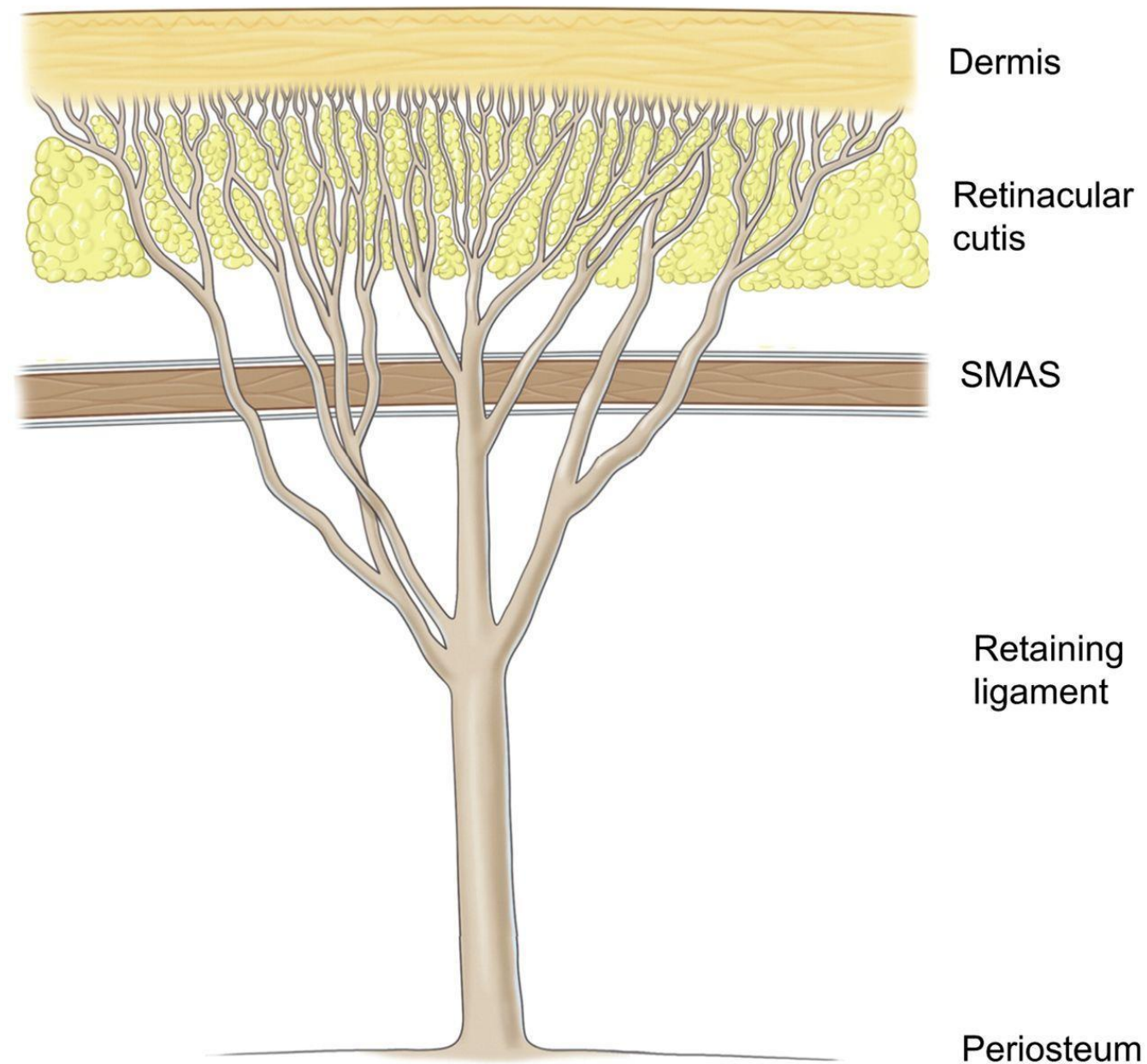


- Transmisión de fuerzas
- Miología funcional
- Variabilidad regional

Compuesto por el músculo platisma, la fascia parotídea y la capa fibromuscular que recubre la mejilla

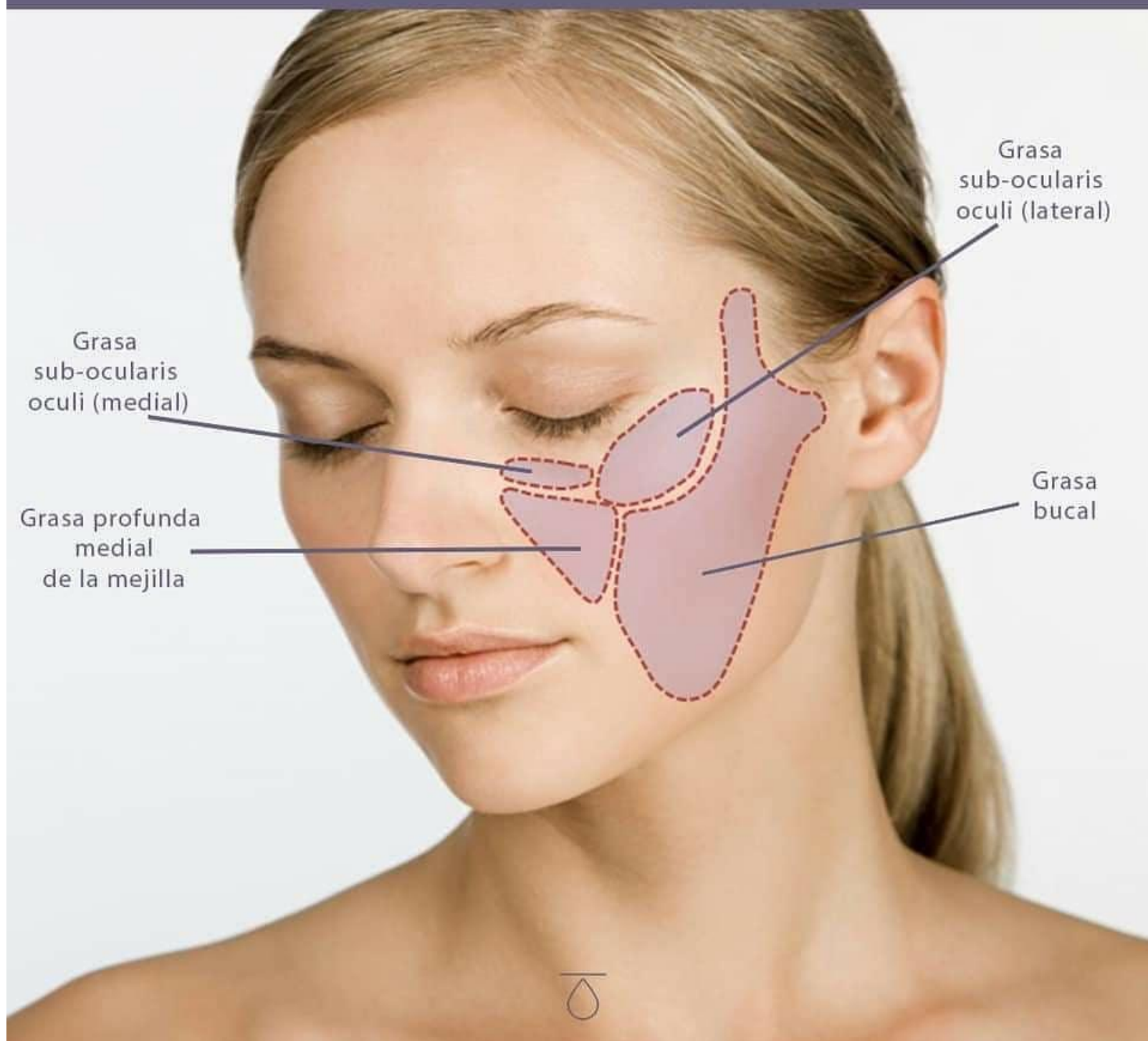
# SMAS

## (SISTEMA MUSCULO APONEUROTICO SUPERFICIAL)



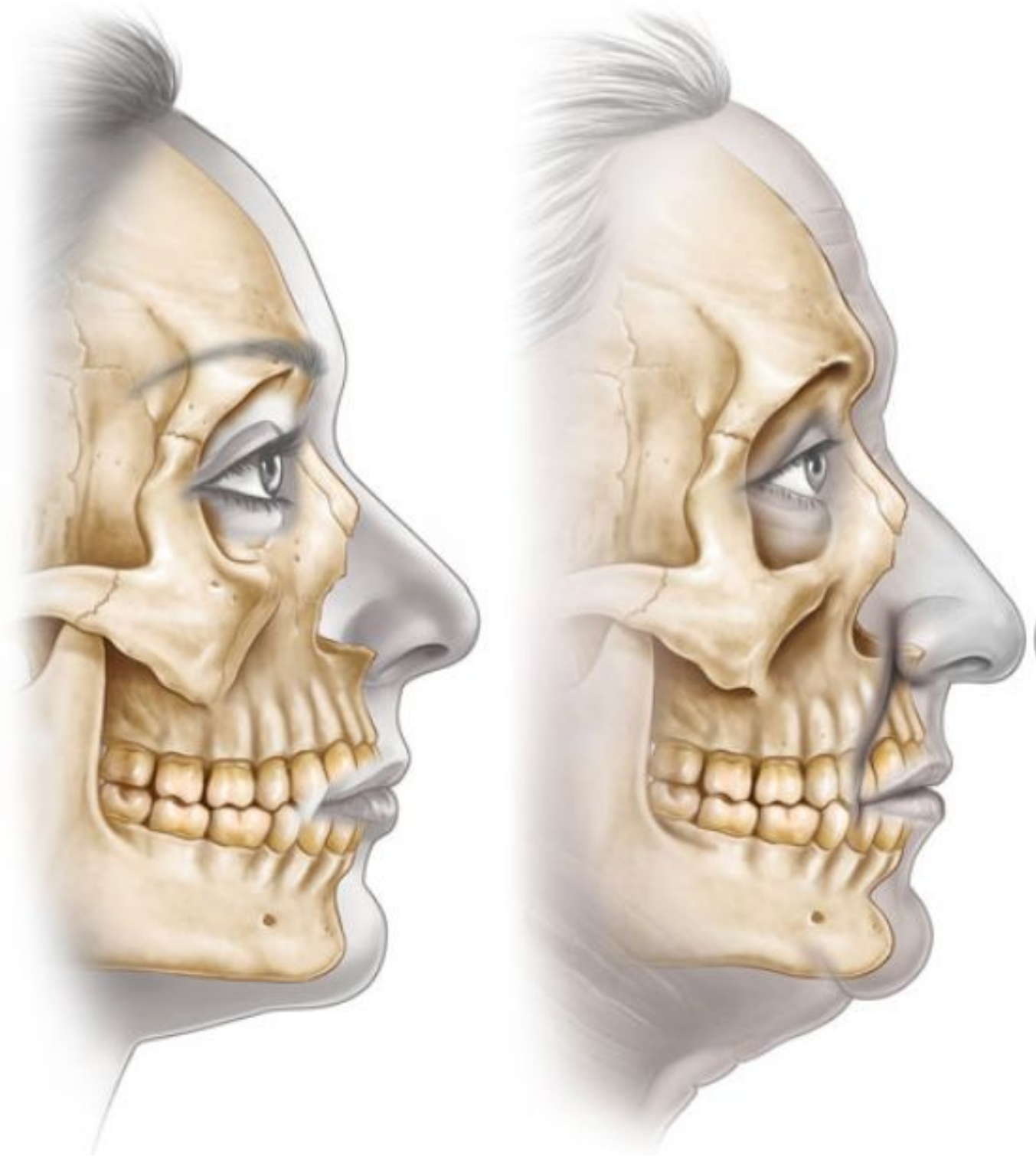
- **LIGAMENTOS DE RETENCIÓN**

## COMPARTIMENTOS DE GRASA PROFUNDA



## GRASA PROFUNDA

- Deflación volumétrica
- DMCF (Deep Medial Cheek Fat)
- SOOF (Sub-Orbicularis Oculi Fat)



## PERIOSTIO

- Remodelación ósea
- Mecanotransducción
- Base de la perfiloplastia.

Rotación en sentido de  
agujas del reloj



*Diplomad*  
**Armonización**  
Integral y Perfiloplastia  
*Coordinado por:*  
PRAXSTETIC

Teoría del Envejecimiento I

# De la Gravedad a la Deflación.

**ROSTRO JOVEN**  
 SIN ALTERACIONES

PIELU THICKY, CON ABUNDANTE COLÁGENO FIRA Y ELASTINAS

- ZYGOMATIC LIGAMENT
- MALAS
- NASOLABIAL INFRAORBITAL FAT PAD
- PAROTID-MASSETERIC LIGAMENT
- MANDIBULAR LIGAMENT
- RETAINING LIGAMENTS
- PIEL GUE THICF, CON UN ABUNDANTE COLAGENO, FIBRA Y ELASTINA Y ELASTINA



**ROSTRO ENVEJECIDO**  
 DEFLACIÓN Y LIGAMENTOS

FOREHEAD LINES

ZÍGOMA

DEFLACIÓN GRASA (DIMINICIÓN, DEFLATION Y RELOCICADO INFERIORLE)

REABSORCIÓN ÓSEA

LIGAMENTOS DEBILITADOS

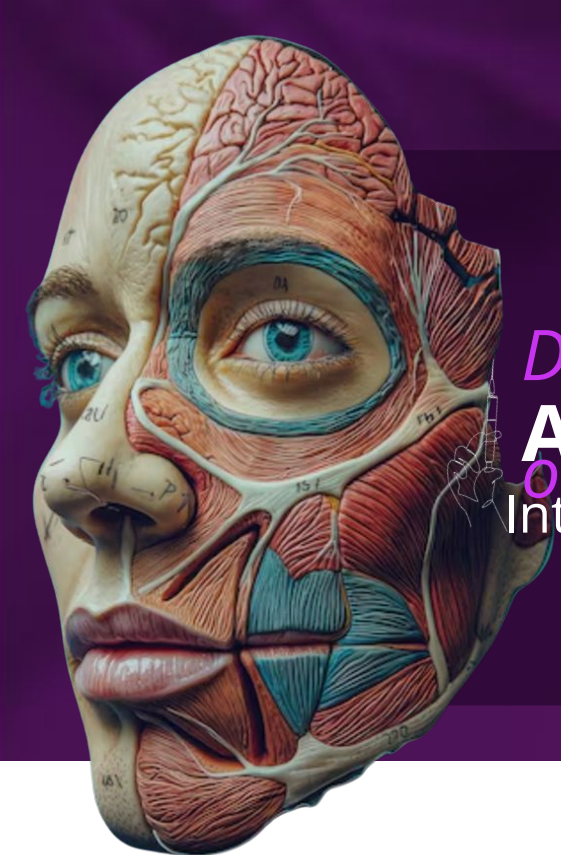MANDIBULA

REABSORCIÓN ÓSEA

JOULAS, SAGGING



DESCENSO + PERDIDA DE VOLUMEN



*Diplomad*  
**Armonización**  
Integral y Perfiloplastia

*Coordinado por:*

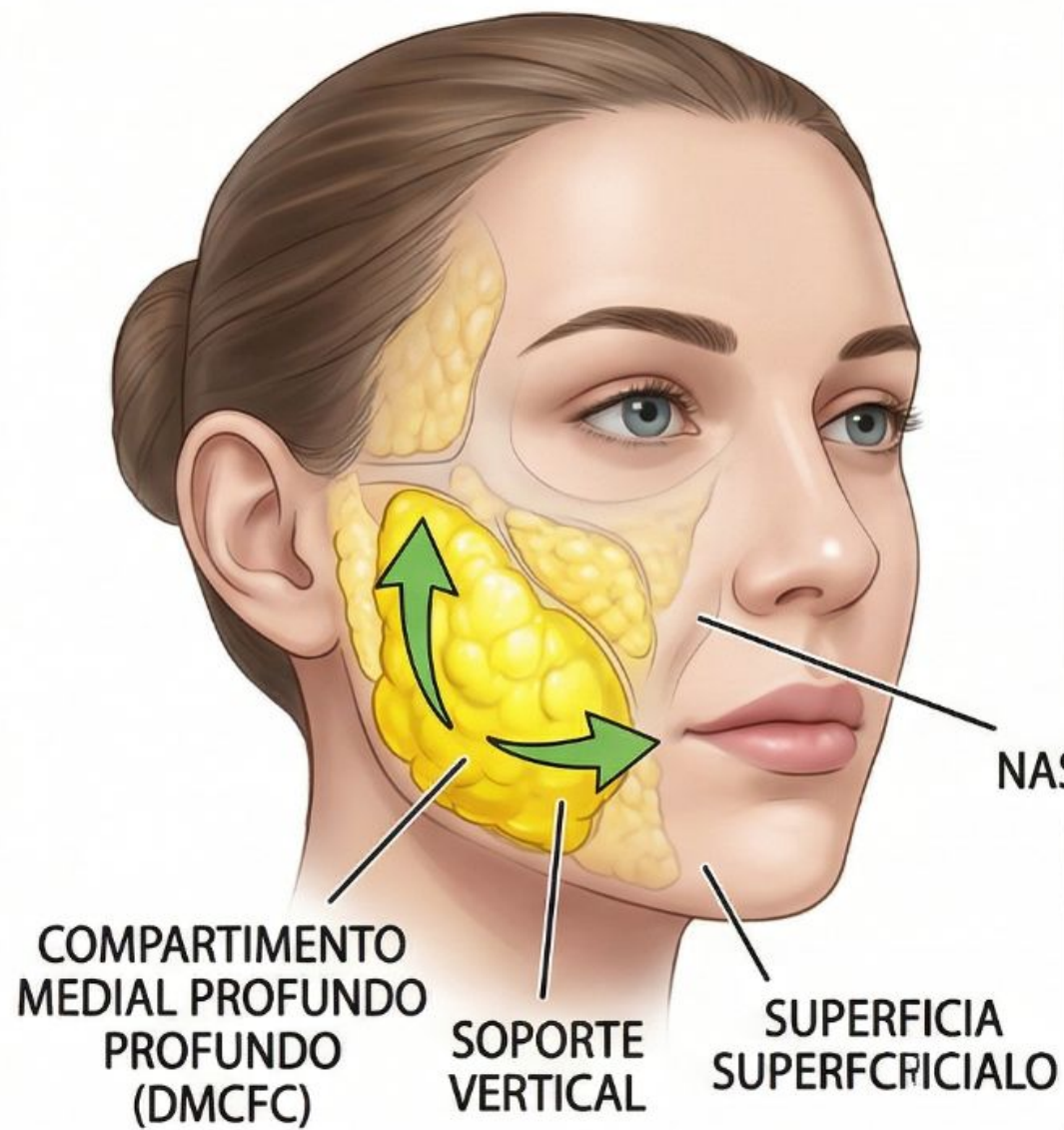
**PRAXSTETIC**  
CENTRO DE ESPECIALIDADES

Teoría del Envejecimiento II

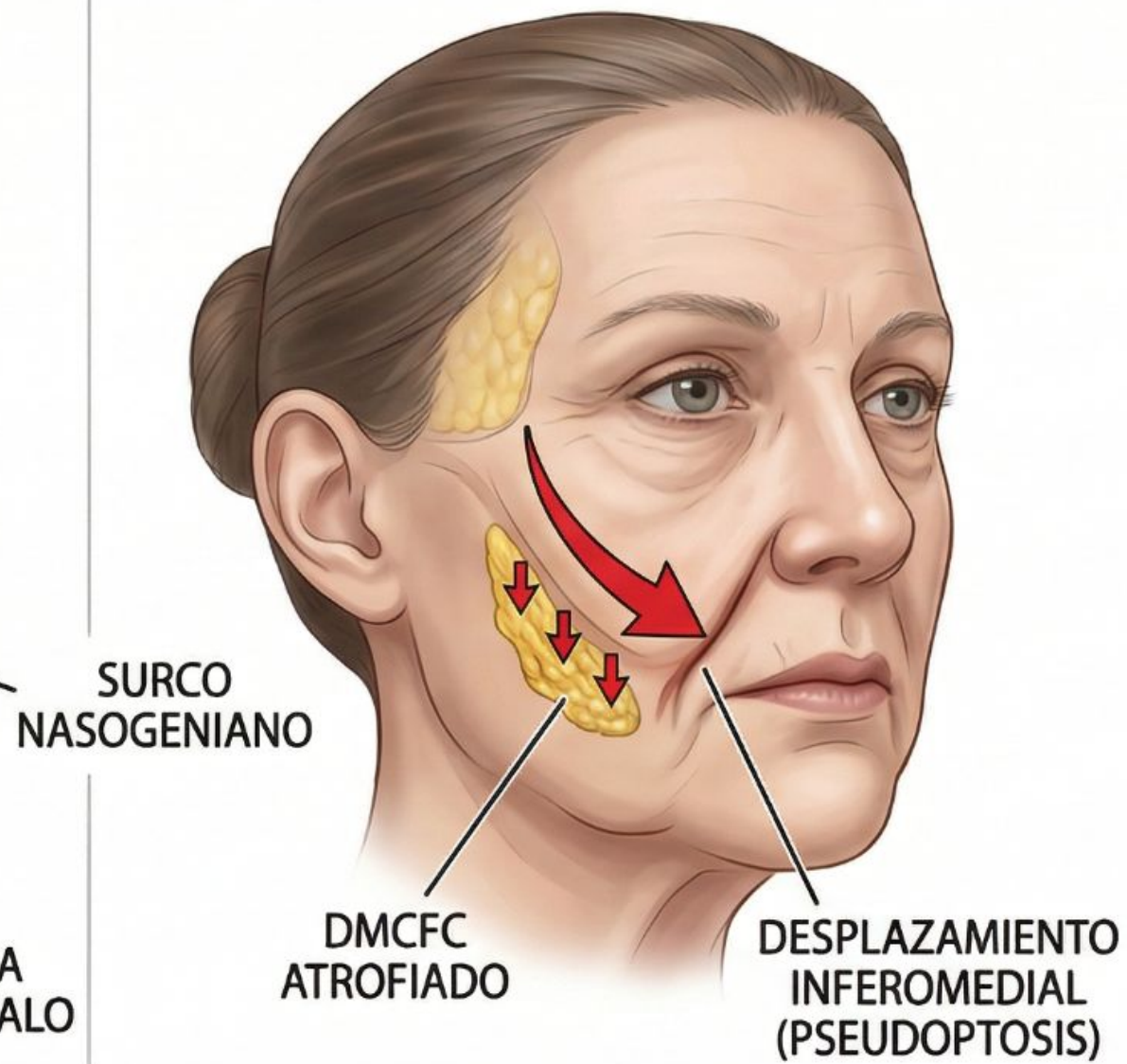
# El concepto de Pseudoptosis

## ATROFIA SELECTIVA DEL COMPARTIMENTO MEDIAL PROFUNDO DE LA MEJILLA (DMCFC)

### A. ANATOMÍA JUVENIL: SOPORTE PROFUNDO INTACTO

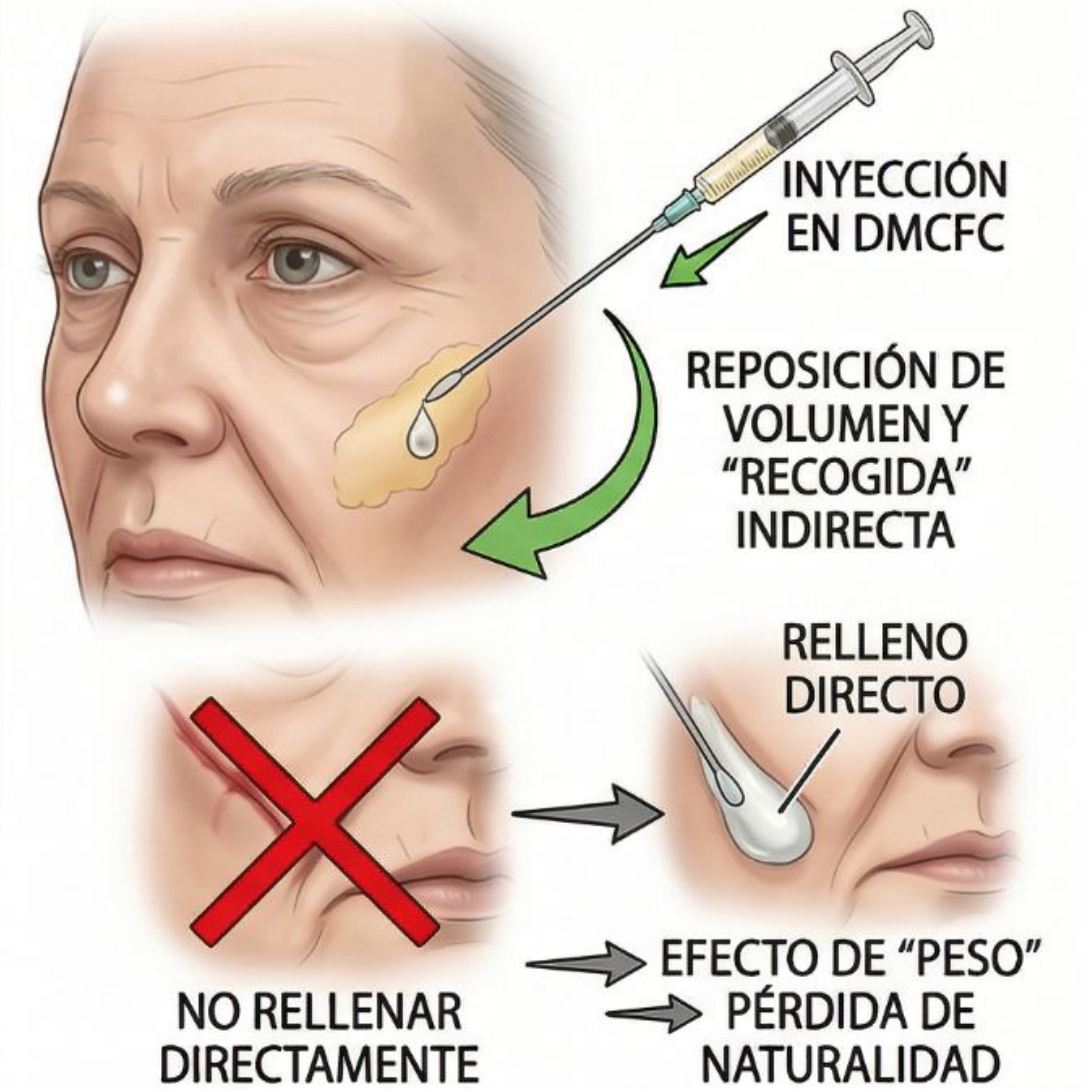


### B. PROCESO DE ENVEJECIMIENTO: ATROFIA DEL DMCFC -> PSEUDOPTOSIS



"Caída aparente" por pérdida de cimiento.

### C. LECCIÓN CLÍNICA: REPOSICIÓN DE VOLUMEN VS RELLENO DIRECTO



**TRATAMIENTO INDIRECTO:** Reponer el DMCFC para reposicionar los tejidos superficiales.



*Diplomad*  
**Armonización**  
Integral y Perfiloplastia

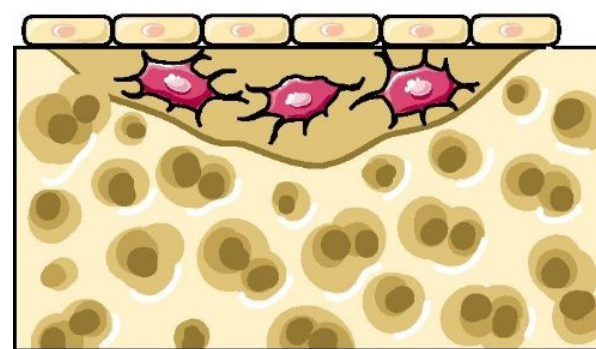
*Coordinado por:*

**PRAXSTETIC**  
CENTRO DE ESPECIALIDADES

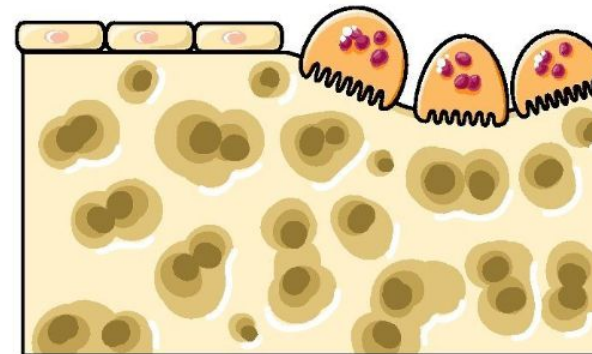
# Osteologia Dinamica

## Ley de Wolff

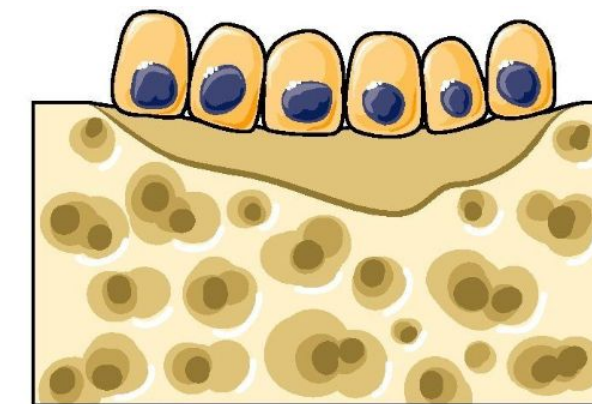
Los huesos se adaptan y remodelan.  
Aumentando densidad o debilitándose  
con el uso y el deuso.



Reposo:  
Cels. de revestimiento



Resorción:  
Osteoclastos



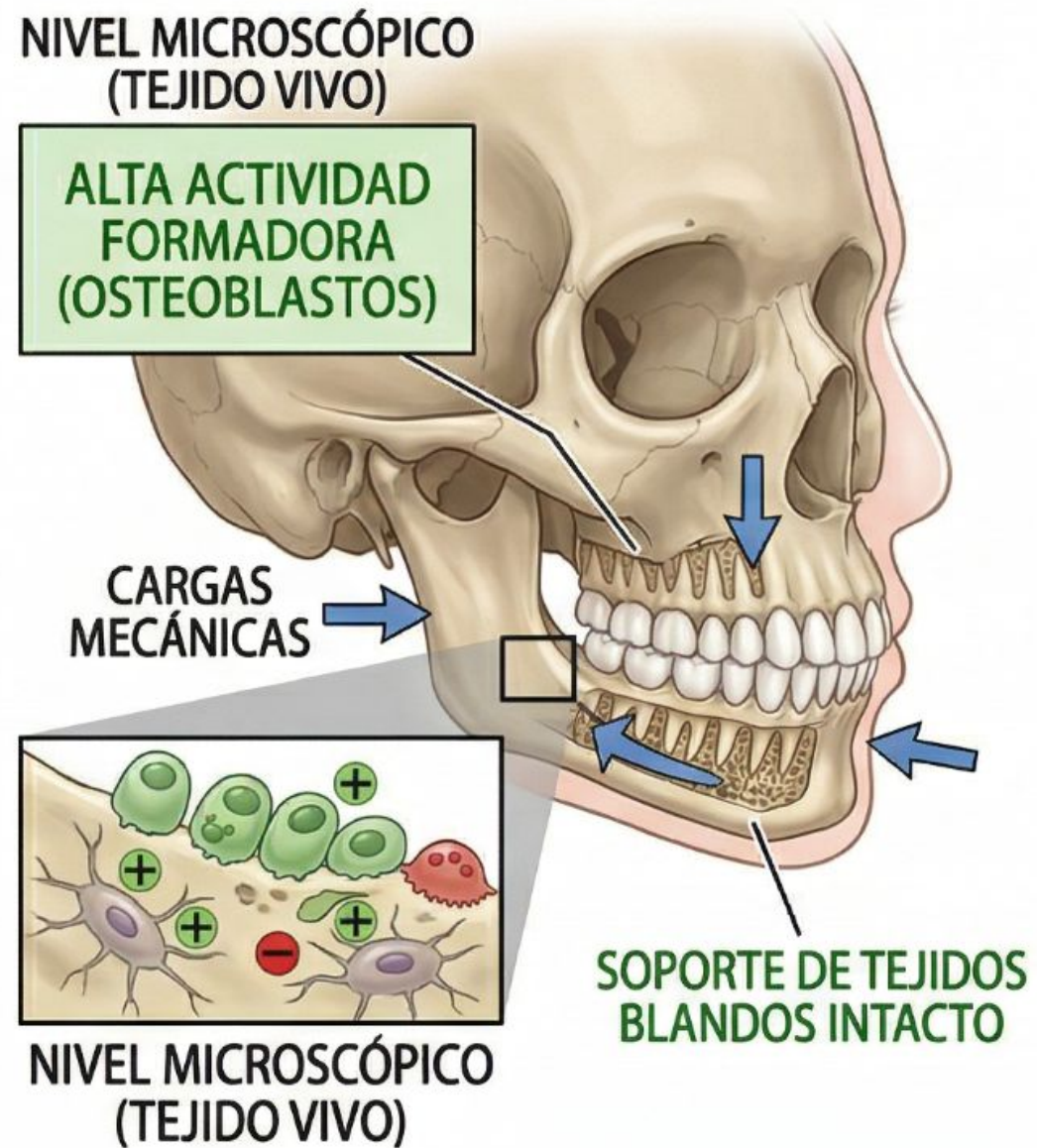
Formación:  
Osteoblastos

## Mecanotransducción

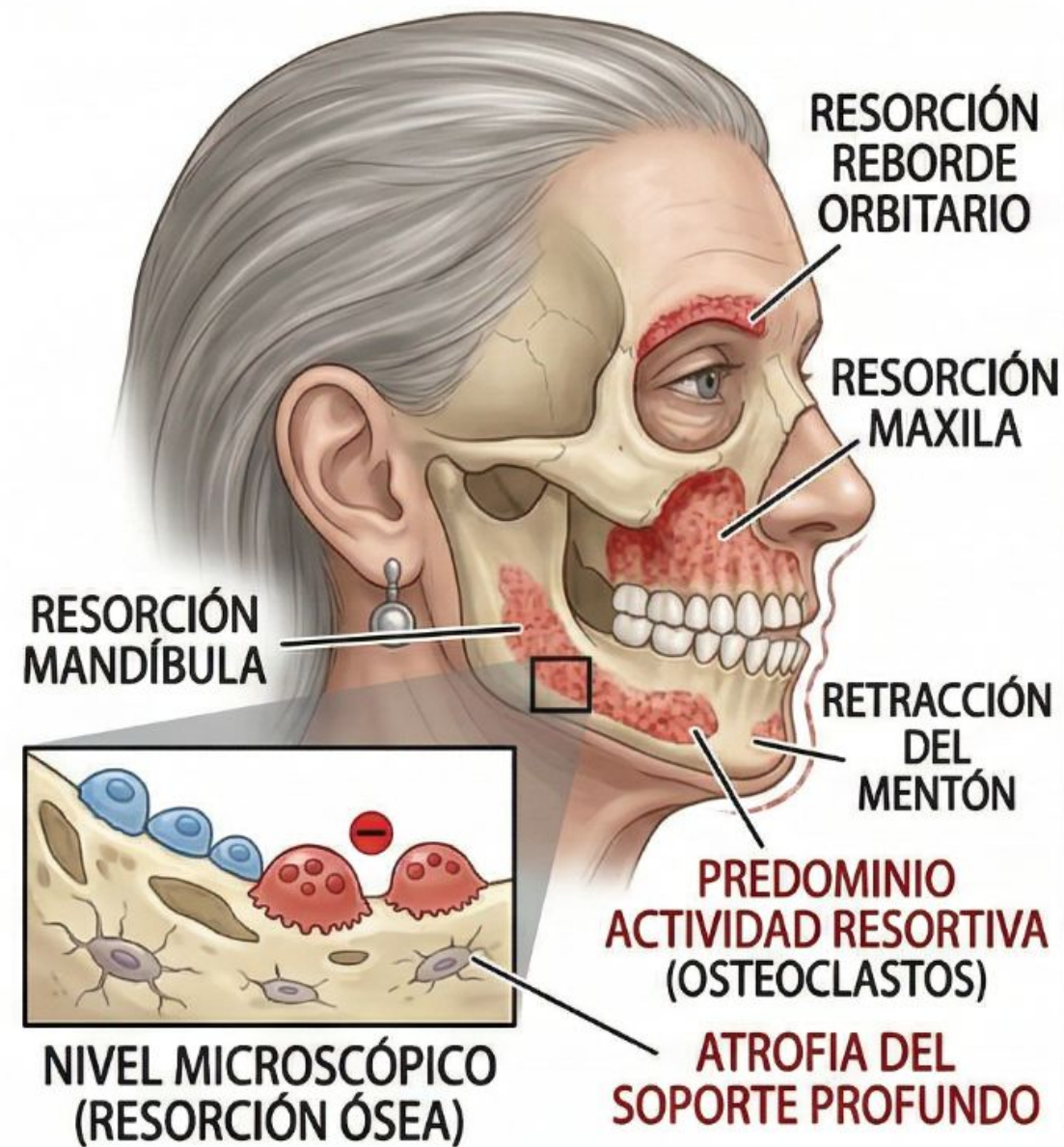
- Deportistas
- Ejercicio
- Astronautas

# REMODELACIÓN ÓSEA POR MECANOTRANSDUCCIÓN Y LEY DE WOLFF

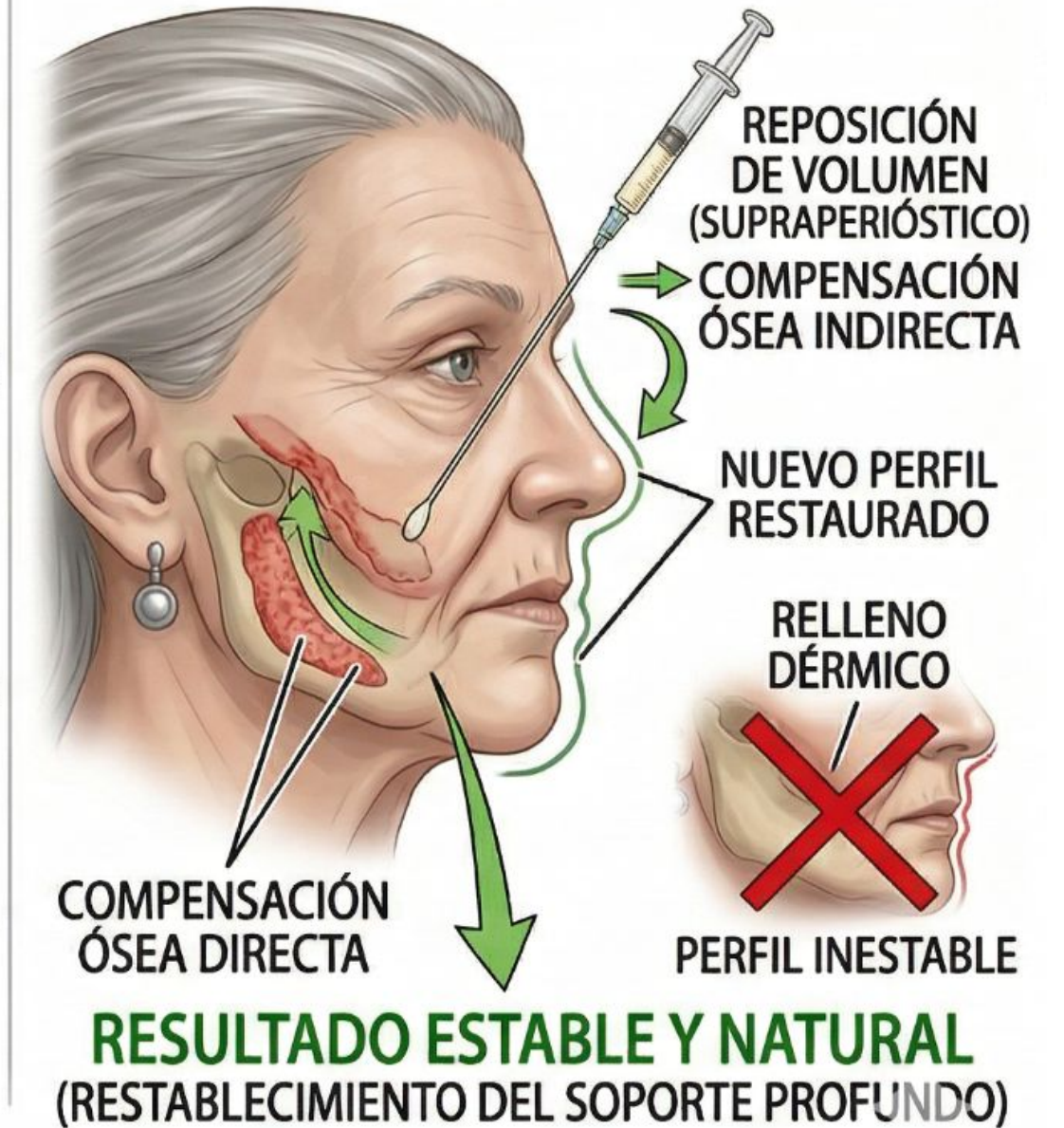## A. FISIOLÓGIA ÓSEA (JUVENIL): MECANOTRANSDUCCIÓN



## B. ENVEJECIMIENTO ÓSEO: RESORCIÓN PREDICIBLE (LEY DE WOLFF)



## C. LECCIÓN CLÍNICA: COMPENSACIÓN ÓSEA EN PERFILOPLASTIA



**OSTEOPLASTIA CONCEPTUAL:** No rellenamos, compensamos la pérdida de soporte óseo profundo para un resultado duradero.



*Diplomad*  
**Armonización**

Integral y Perfiloplastia

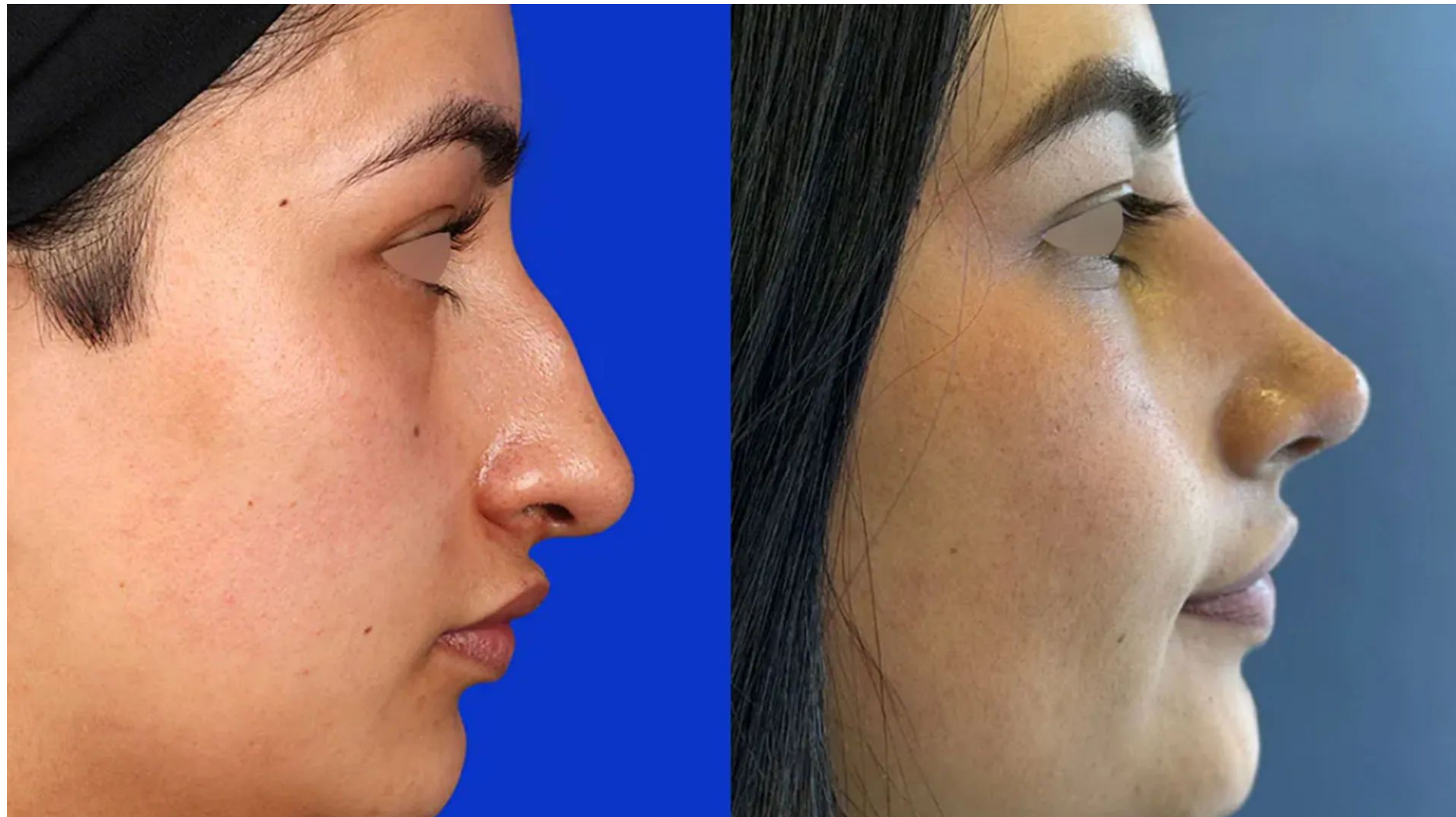*Coordinado por:*

**PRAXSTETIC**  
CENTRO DE CIRUGÍA ESTÉTICA

Remodelación del Tercio Medio

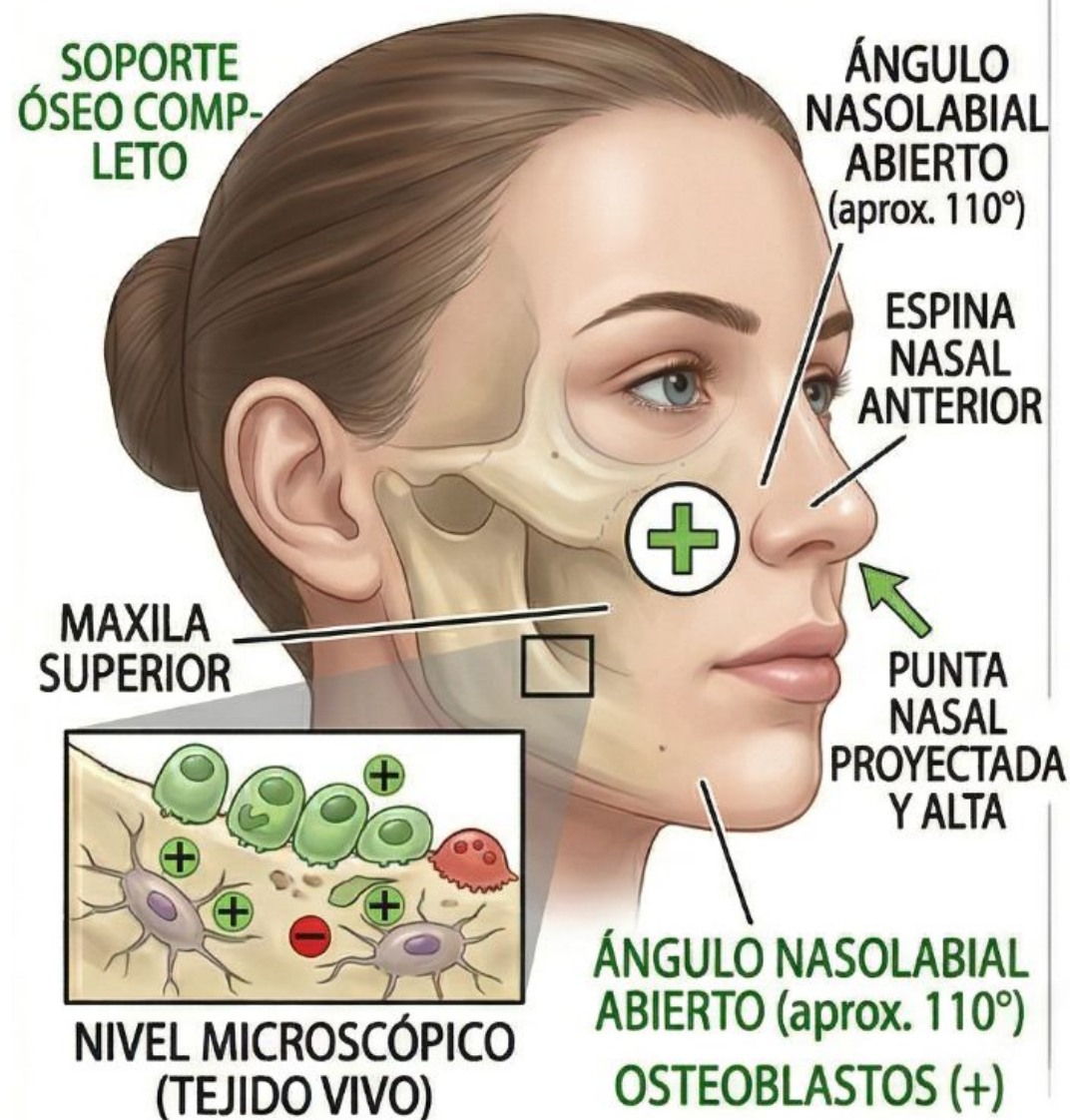**Retrusión maxilar y caída de la punta  
nasal**

# Retrusión maxilar y caída de la punta nasal

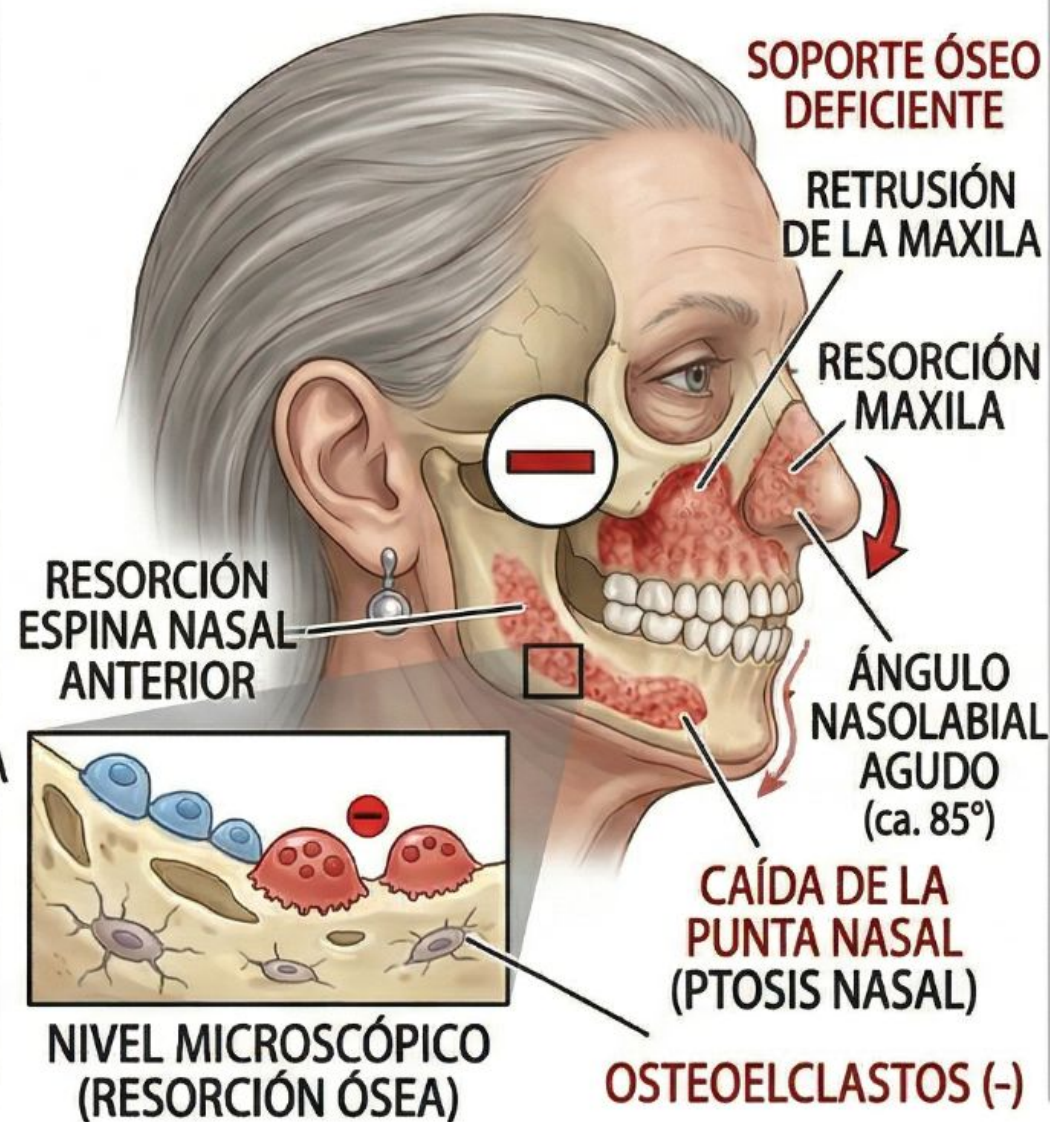

# ATROFIA DEL SOPORTE ÓSEO Y CAMBIOS DEL ÁNGULO NASOLABIAL

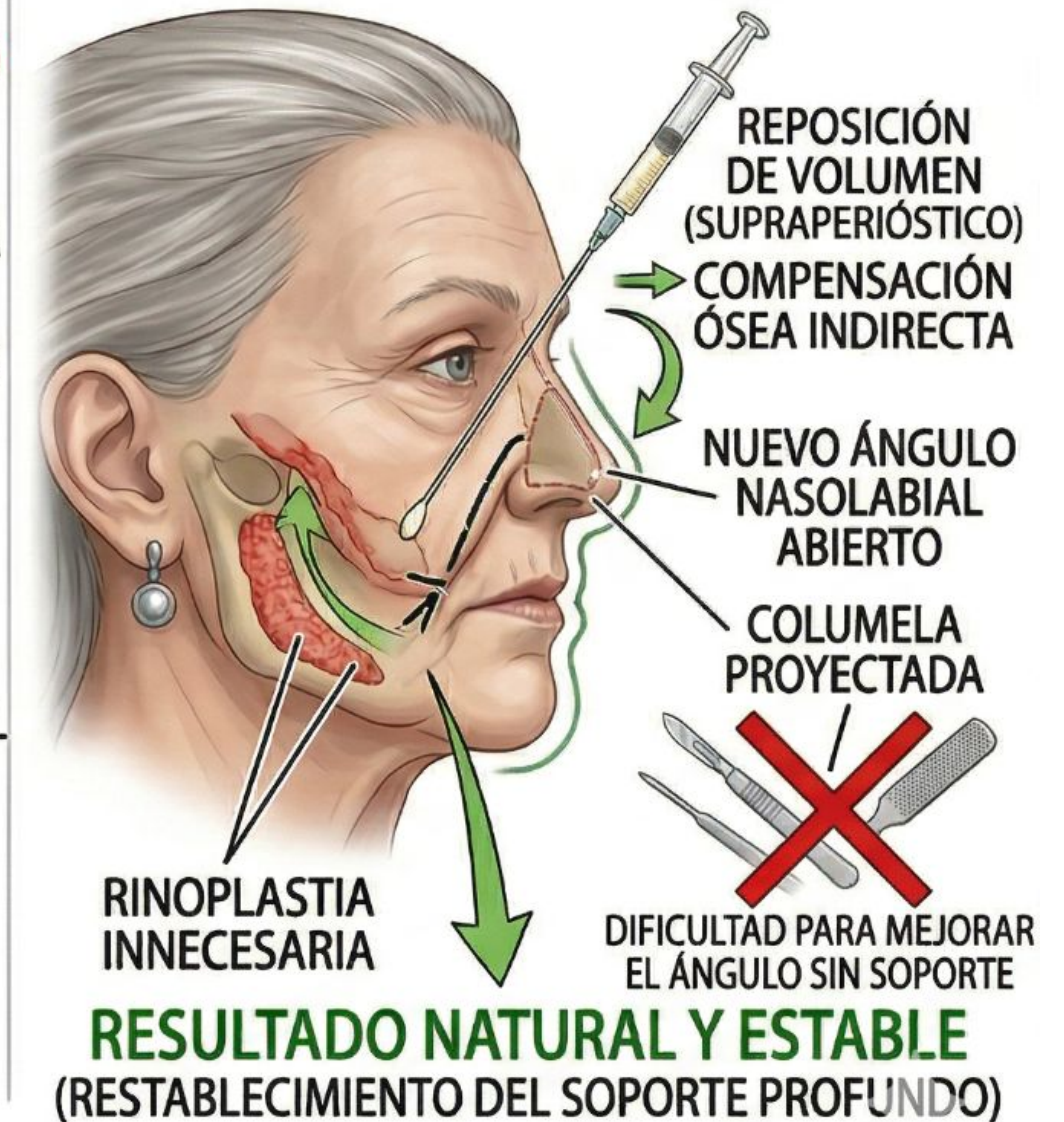## A. FISIOLÓGÍA ÓSEA JUVENIL (SOPORTE INTACTO)



## B. ENVEJECIMIENTO ÓSEO: RETRUSIÓN MAXILAR Y PTOSIS



## C. LECCIÓN CLÍNICA: REPOSICIÓN DE SOPORTE VS RINOPLASTIA



**TRATAMIENTO INDIRECTO:** No resecamos cartílago, reponemos la pérdida de soporte óseo profundo para un resultado duradero.



*Diplomad*  
**Armonización**

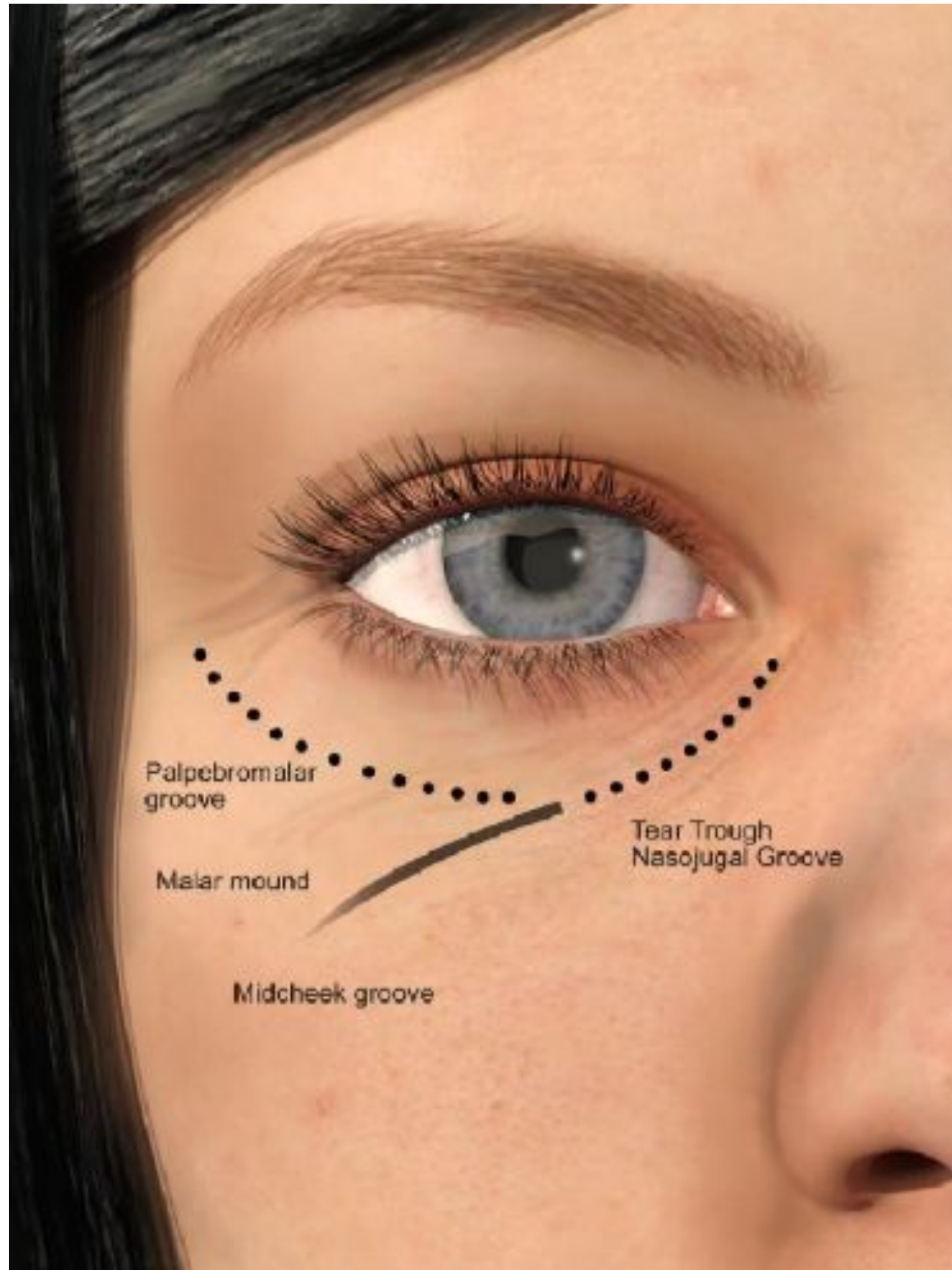
Integral y Perfiloplastia

*Coordinado por:*

**PRAXSTETIC**  
CENTRO DE ESPECIALIZACIONES

Expansión Orbitaria

**Aumento del 15-20% del área; formación del Tear Trough**



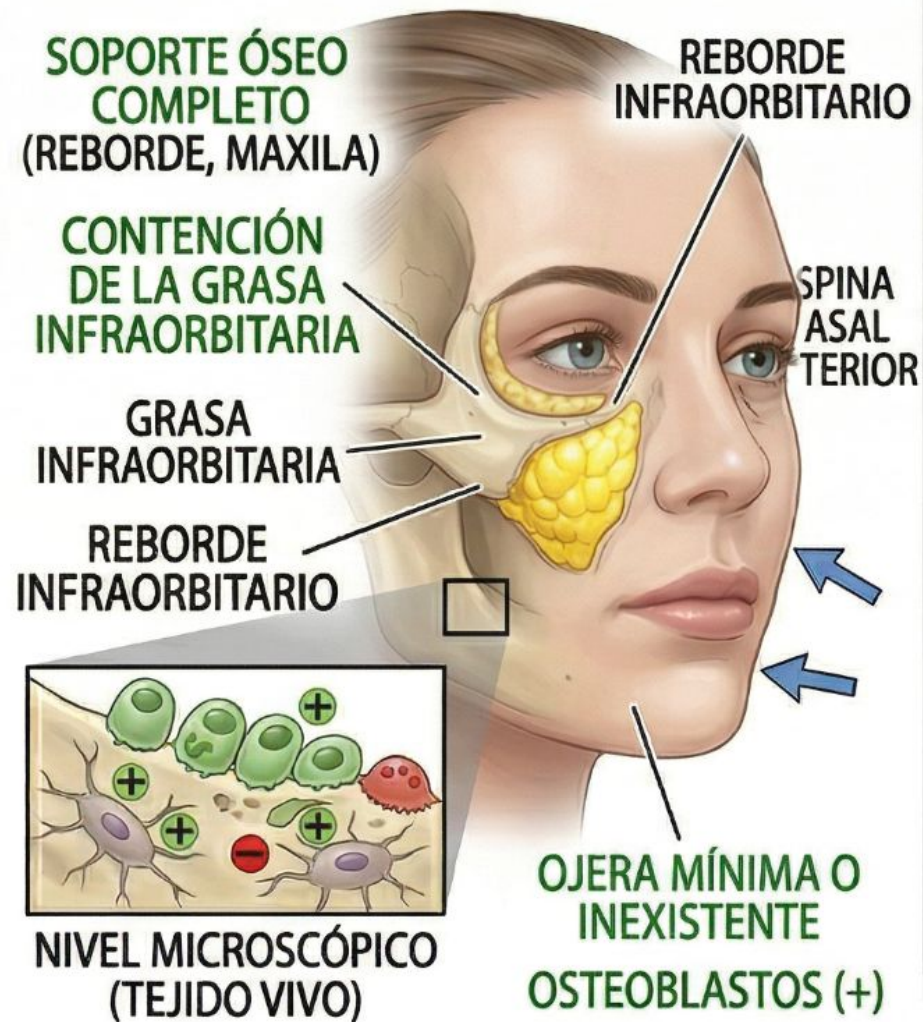## Tear troughs/ Ojera osea

Corresponde a las zonas hundidas que se encuentran entre los párpados inferiores y la parte superior de las mejillas.

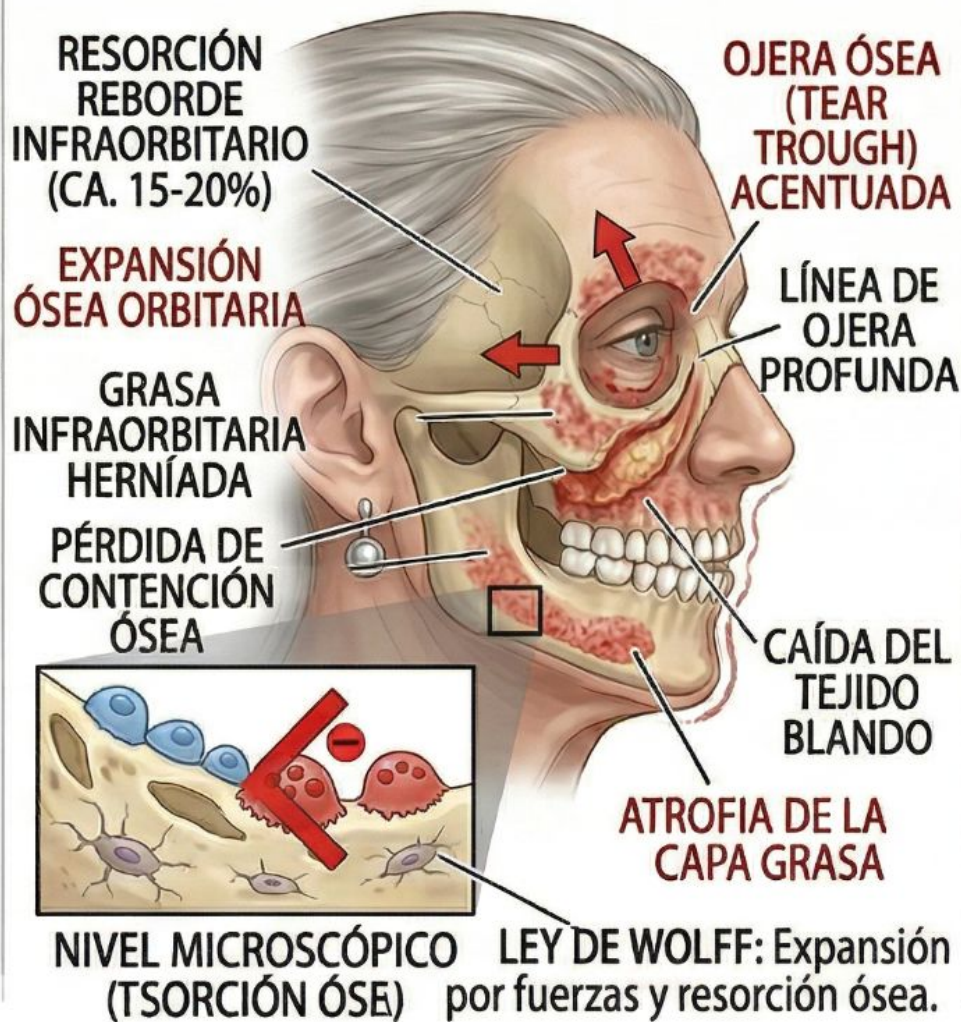# 8. EXPANSIÓN ORBITARIA: EL AUMENTO DEL ÁREA Y FORMACIÓN DEL TEAR TROUGH

## RESORCIÓN DEL REBORDE INFRAORBITARIO Y LA DEFLACIÓN DE LA CONTENCIÓN

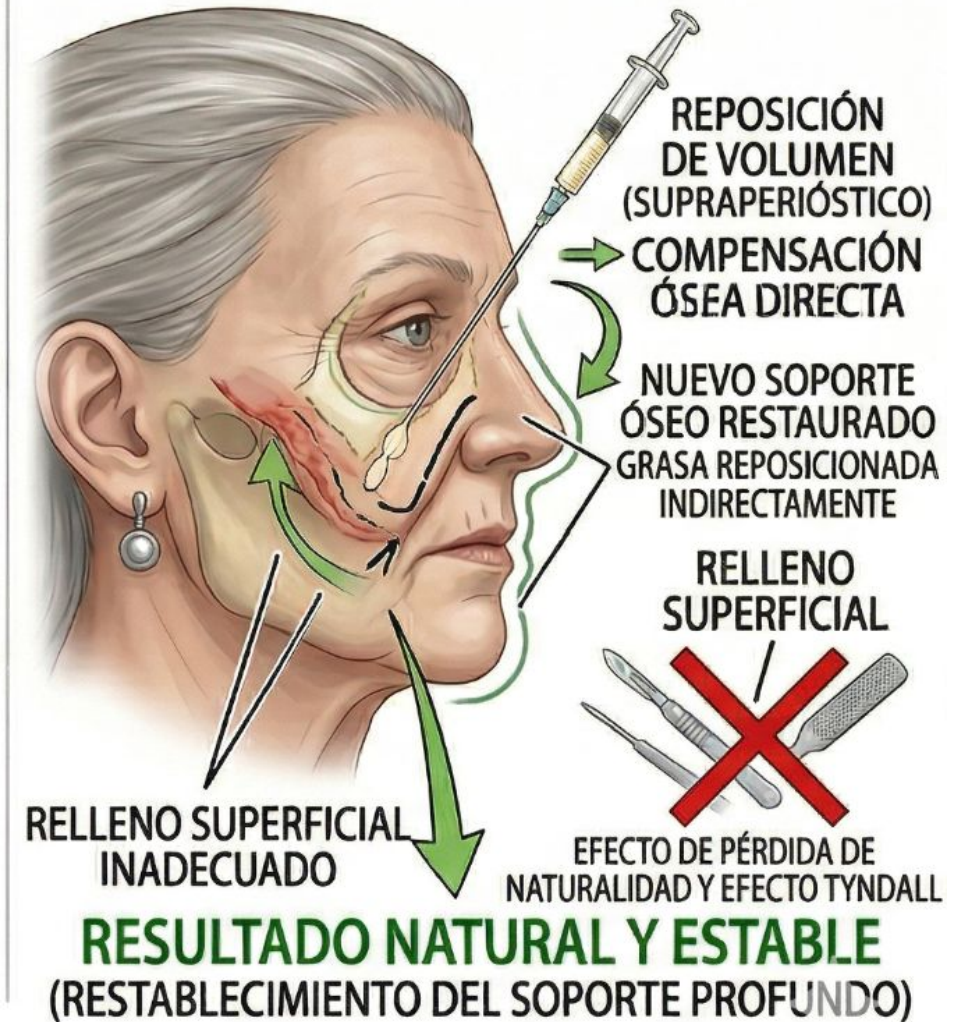### A. FISIOLÓGIA ÓSEA JUVENIL (SOPORTE INTACTO)



### B. ENVEJECIMIENTO ÓSEO: EXPANSIÓN ORBITARIA (LEY DE WOLFF)



### C. LECCIÓN CLÍNICA: REPOSICIÓN DE SOPORTE ÓSEO VS TRATAMIENTO SUPERFICIAL



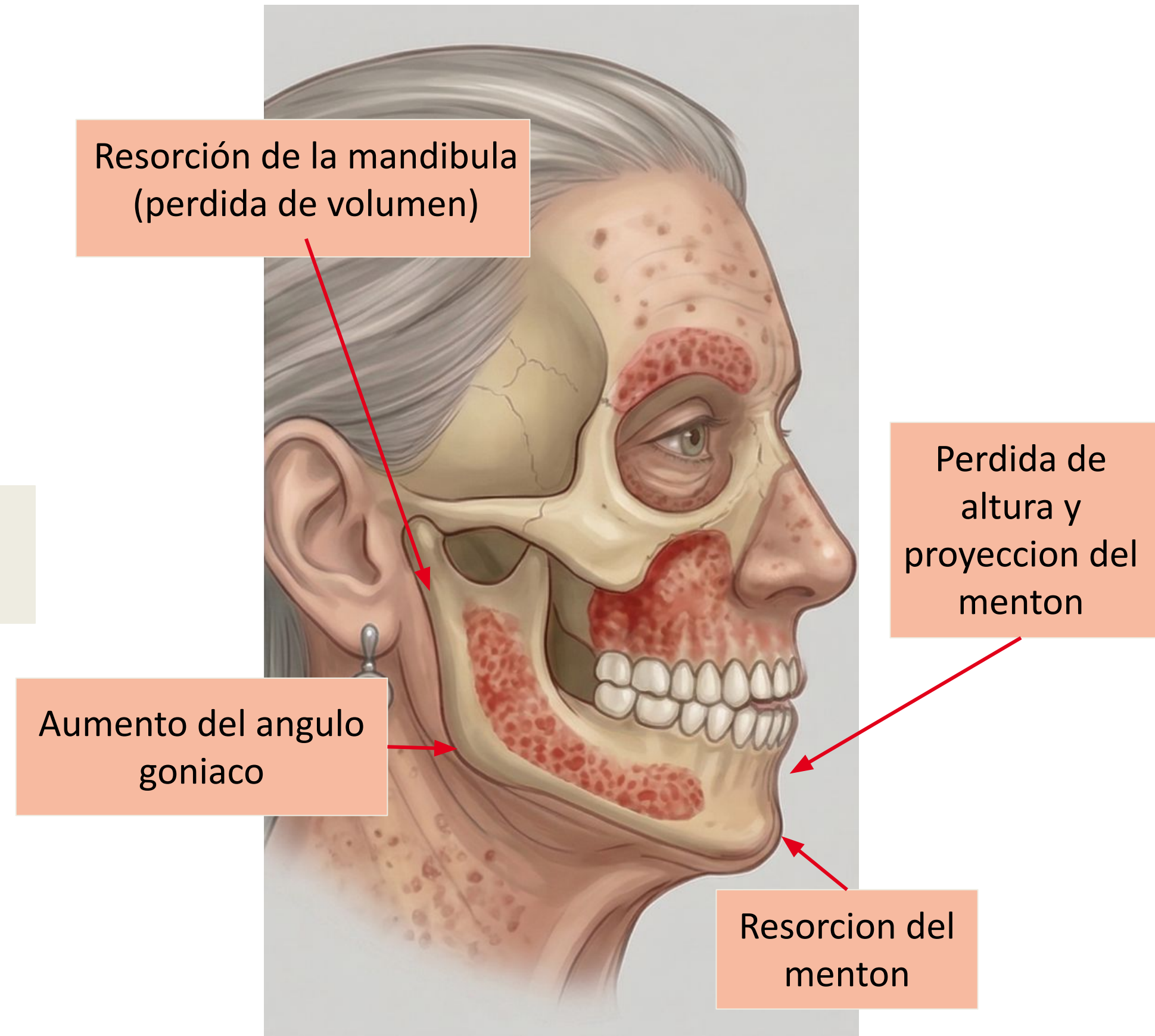
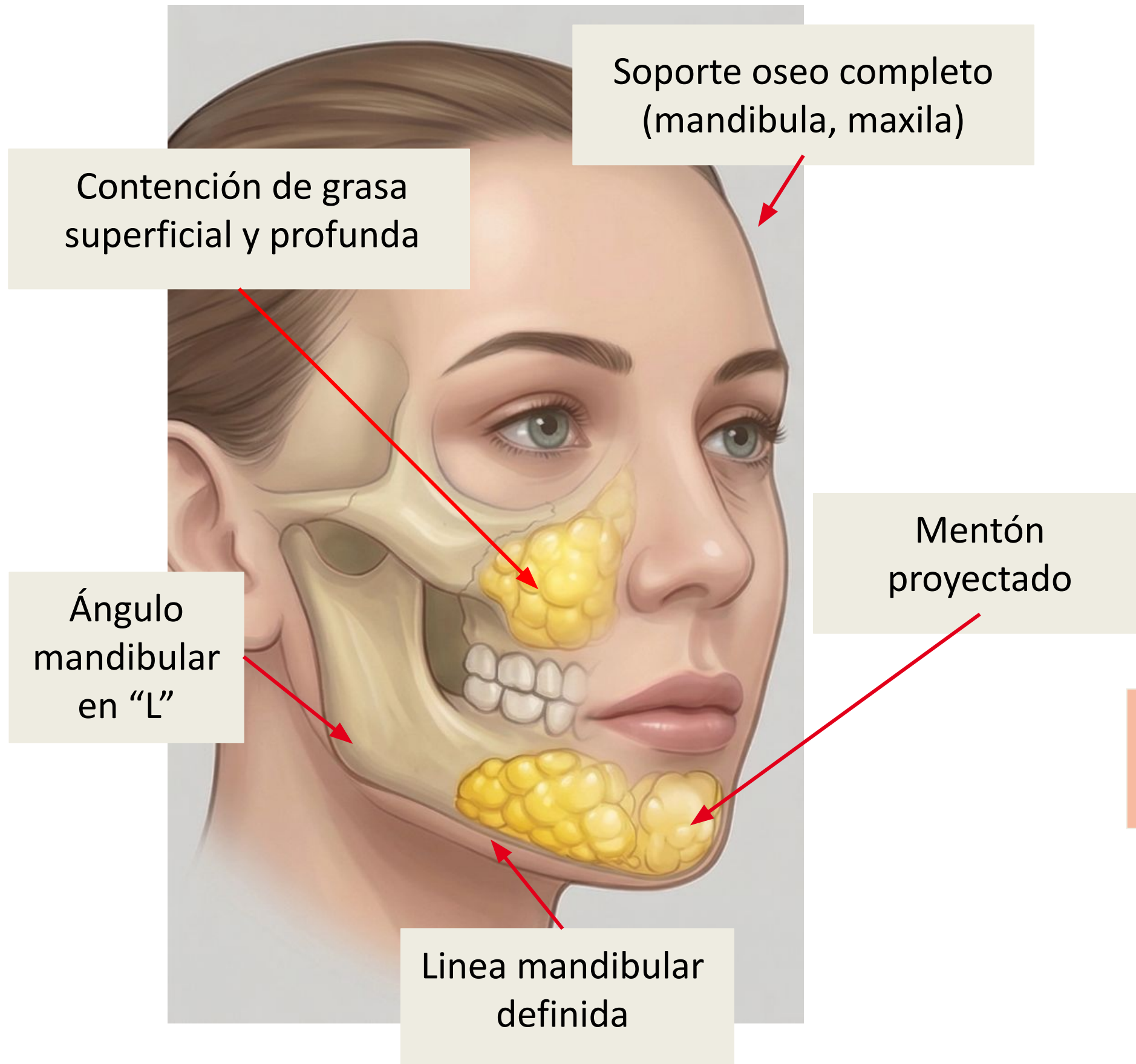
**OSTEOPLASTIA CONCEPTUAL:** No rellenamos, compensamos la pérdida de soporte óseo profundo para un resultado duradero.

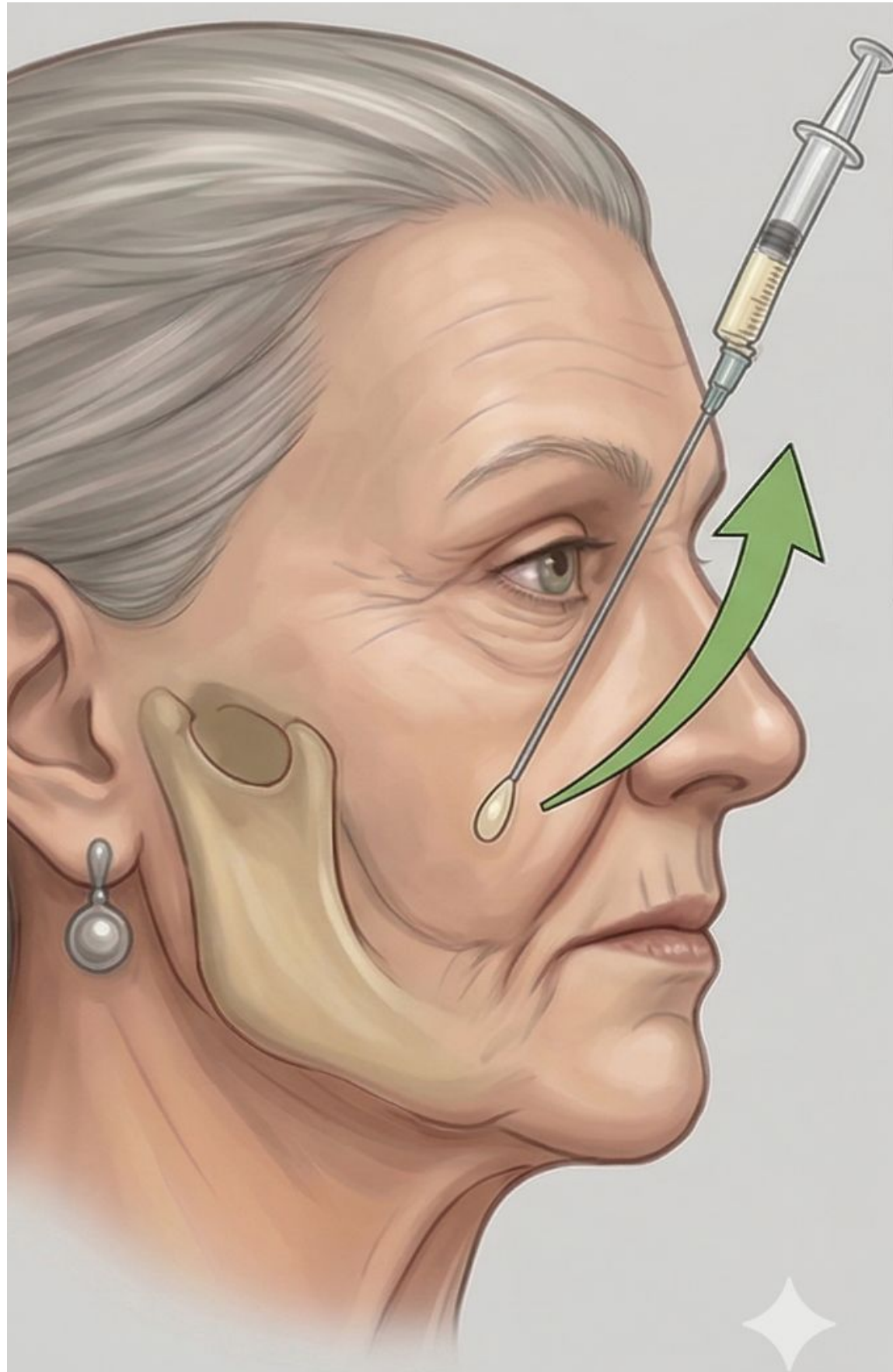


*Diplomad*  
**Armonización**  
Integral y Perfiloplastia  
*Coordinado por:*  
PRAXSTETIC  
CENTRO DE CIRUGÍA ESTÉTICA

Remodelación Mandibular

**Aumento del ángulo goníaco y pérdida de proyección mentoniana**





- Reposición de volumen supraprimeriostico
- Restauración del soporte óseo
- Tejido blando reposicionado indirectamente
- Resultado natural y estable



*Diplomad*  
**Armonización**

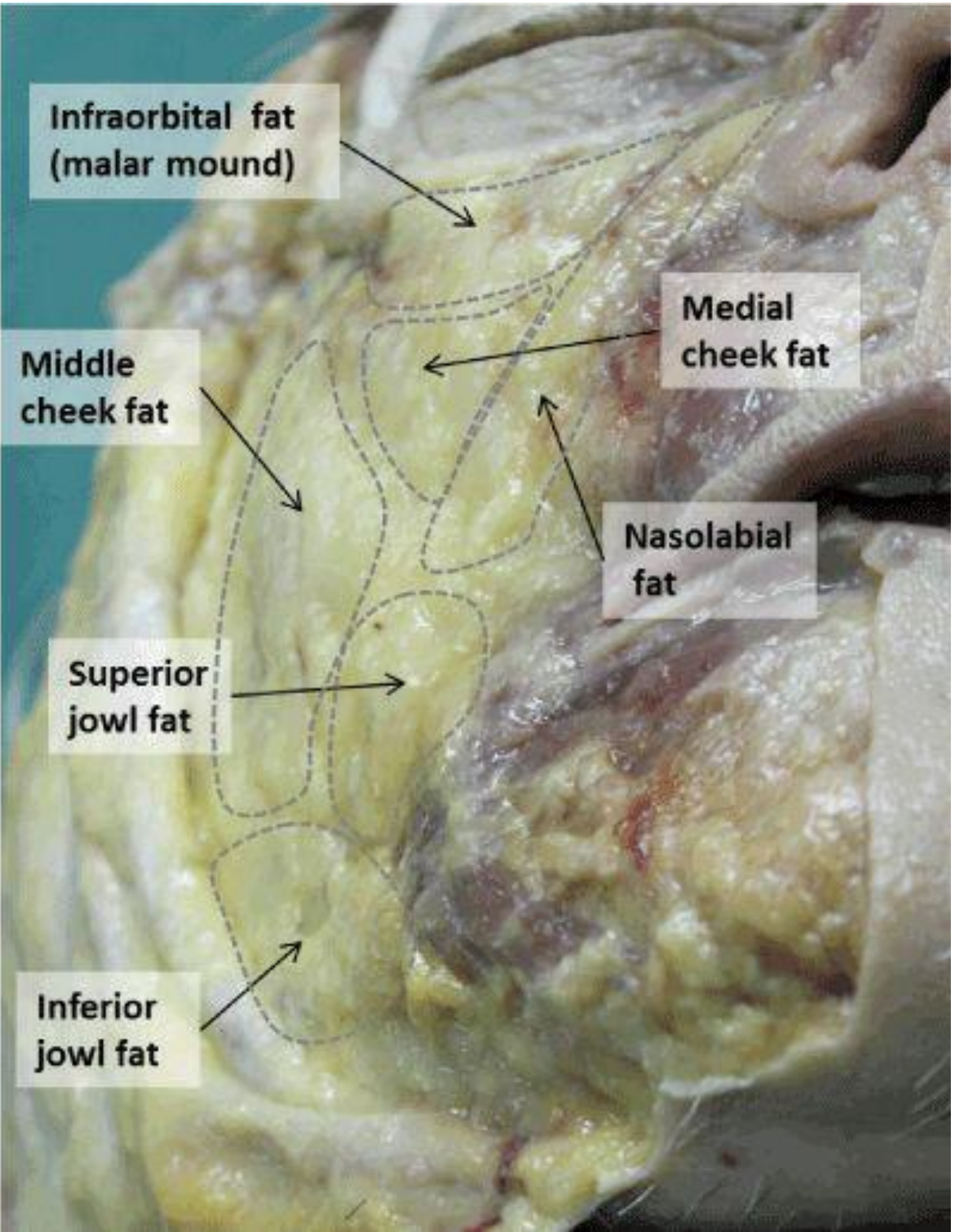
Integral y Perfiloplastia

*Coordinado por:*

**PRAXSTETIC**  
CENTRO DE ESPECIALIDADES

Grasa Superficial (dWAT)

**Compartimentos tabicados y su rol en la  
flacidez cutánea**

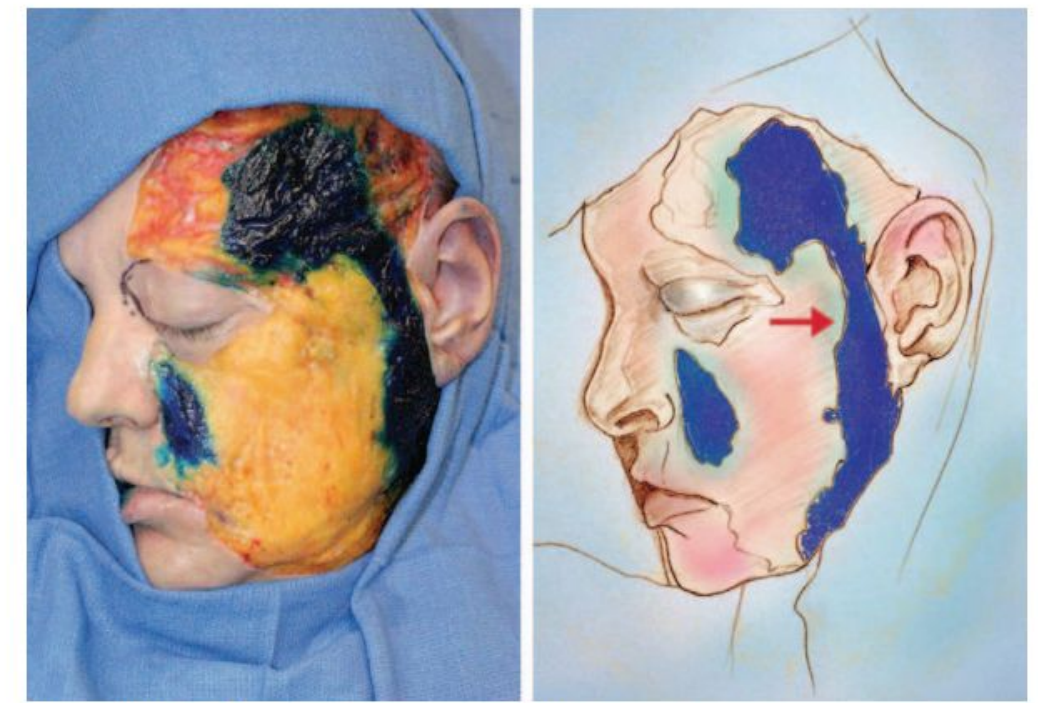


OPEN

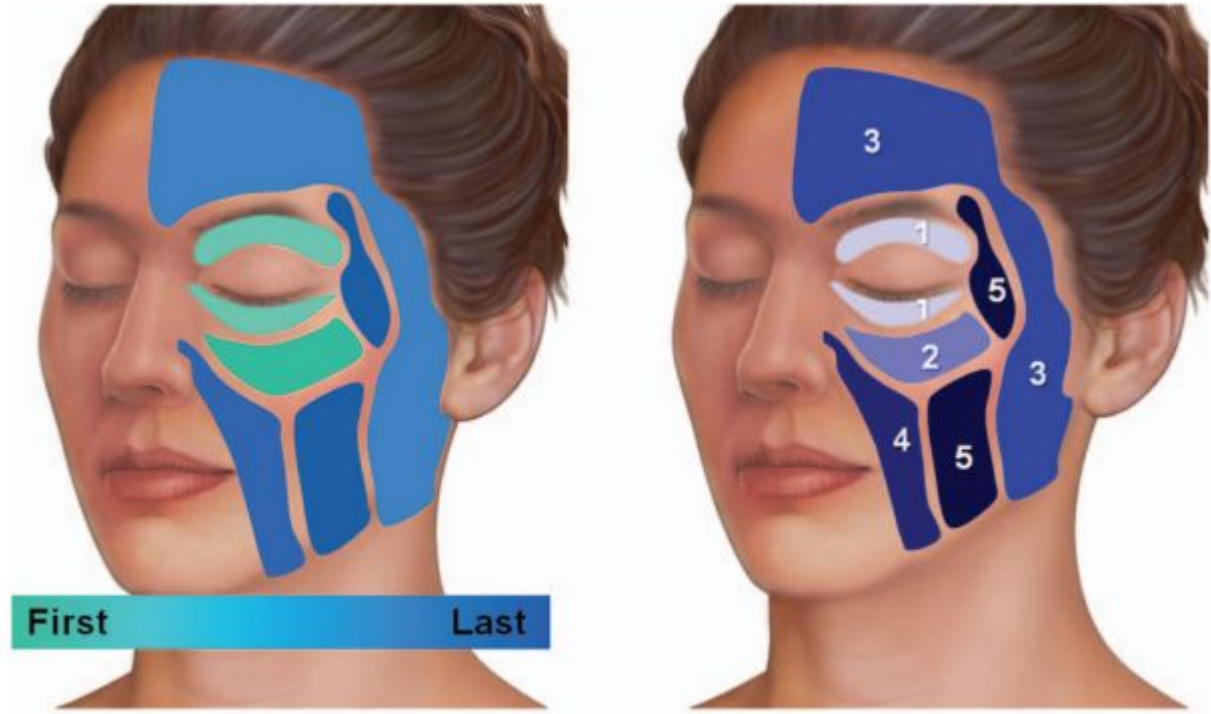## The Clinical Importance of the Fat Compartments in Midfacial Aging

Dinah Wan, MD  
 Bardia Amirlak, MD  
 Rod Rohrich, MD  
 Kathryn Davis, PhD

**Summary:** The recent identification of the facial fat compartments has greatly affected our understanding of midfacial aging. This article chronicles the discovery of these fat compartments including the shift of attention from a purely gravitational to a volumetric approach to facial aging and the series of methodologies attempted to ultimately define the anatomy of these compartments. The revived interest in volumetric facial rejuvenation including compartment-guided augmentation techniques is discussed. Lastly, the article discusses interesting distributional patterns noted in these fat compartments likely related to the different mechanical and biologic environments of the deep and superficial facial fat pads. (*Plast Reconstr Surg Glob Open* 2013;1:e92; doi: 10.1097/GOX.000000000000035; Published online 30 December 2013)



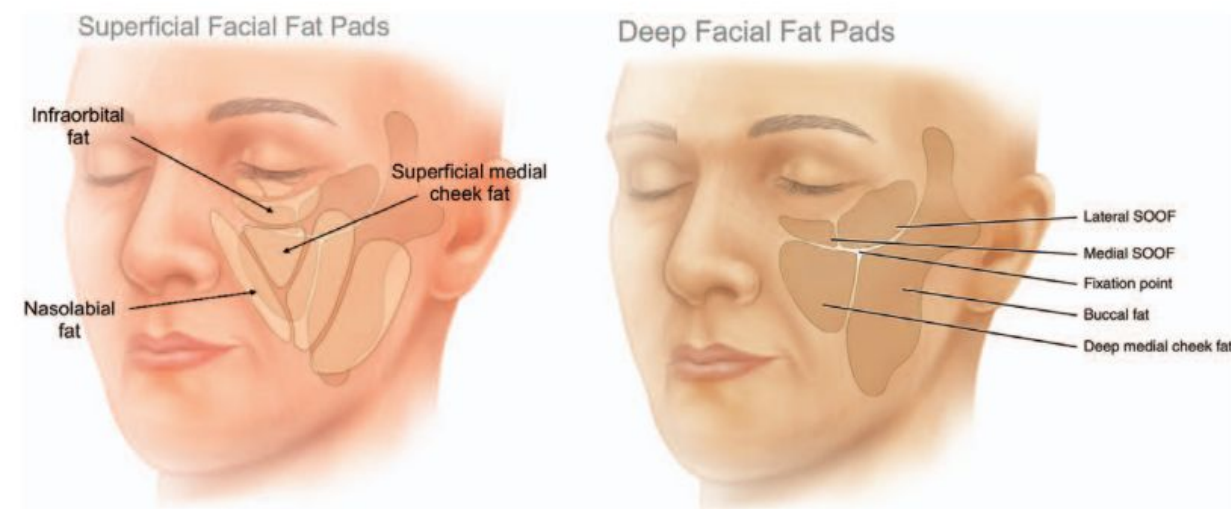
**Fig. 2.** Rohrich and Pessa<sup>15</sup> injected methylene blue dye into cadaveric specimens, allowing dye diffusion to dictate the natural septal boundaries of the facial fat compartments. The nasolabial fat (blue) and lateral temporal cheek fat (arrow) are partitioned in this manner. Reprinted with permission from *Plast Reconstr Surg*. 2007;119:2219–2227.



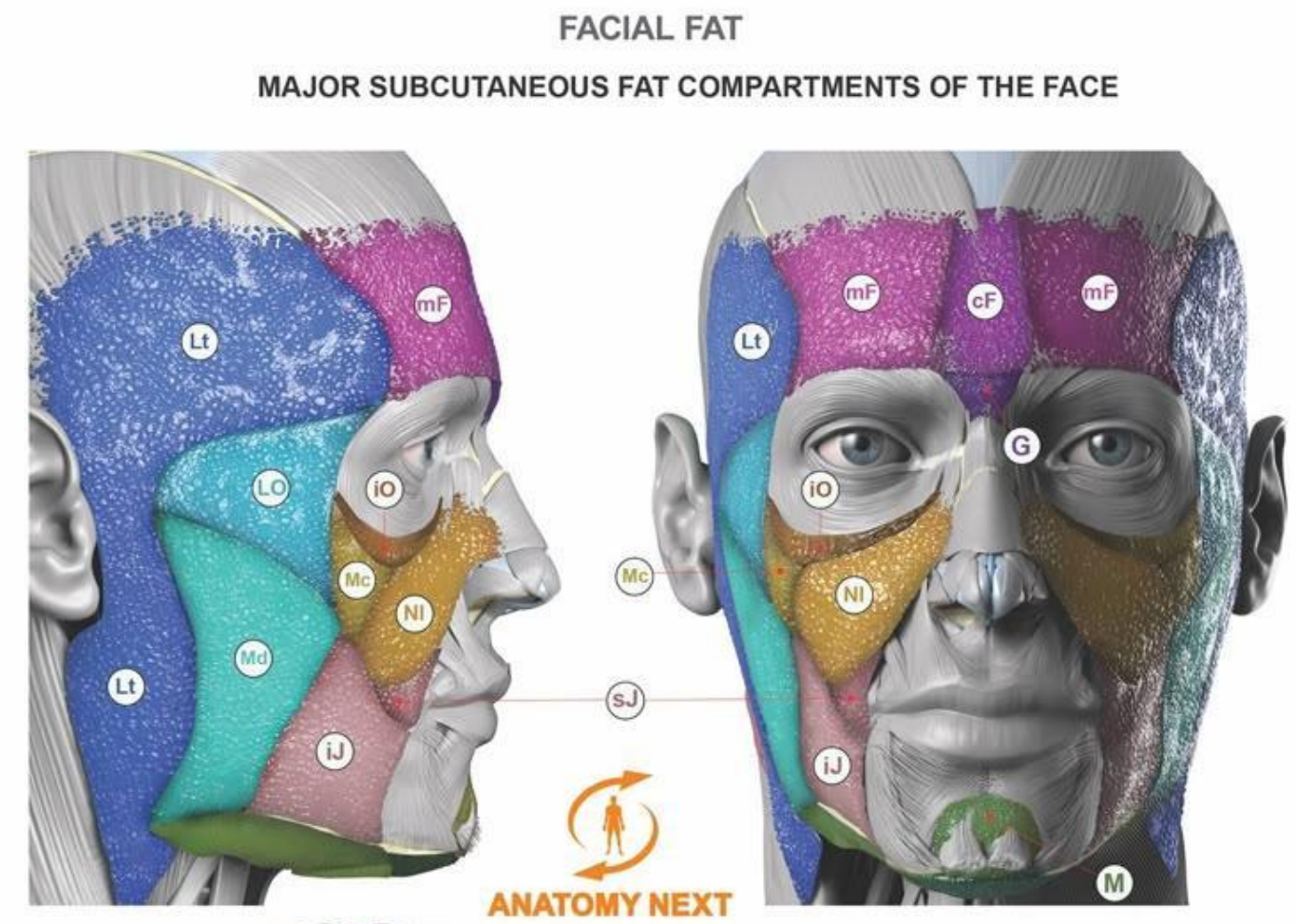
Facial Aging Occurrence

Facial Aging Occurrence

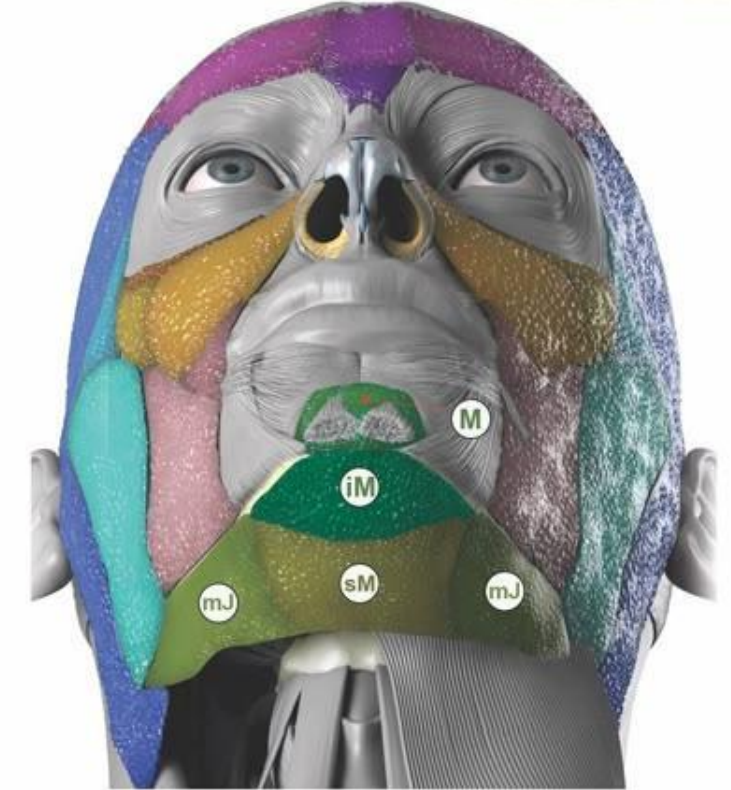
**Fig. 5.** Sequence of fat compartment deflation commonly observed in facial aging. Reprinted with permission from Dr. Rohrich's lecture from *Plastic Surgery—The Meeting* at San Diego on October 12, 2013. (CO205) The “lift and fill” face/necklift—Obtaining natural results in facelifts using facial fat augmentation.



**Fig. 4.** Schematic depiction of the superficial (light beige) and deep (dark tan) facial fat compartments. A, The superficial midfacial fat compartments include the infraorbital fat, superficial medial cheek fat, and nasolabial fat. B, The deep midfacial fat compartments include the medial and lateral SOOF, deep medial cheek fat which can be further divided into medial and lateral parts, and the medial portion of the buccal fat pad. Reprinted with permission from Pessa JE, Rohrich RJ. *Facial Topography: Clinical Anatomy of the Face*. St. Louis: Quality Medical Publishing, 2012.



(mF)	MIDDLE FOREHEAD
(cF)	CENTRAL FOREHEAD
(G)	GLABELLA
(IO)	INFRAORBITAL
(NI)	NASOLABIAL
(Mc)	MEDIAL CHEEK
(Lt)	LATERAL TEMPORAL
(LO)	LATERAL ORBITAL
(Md)	MIDDLE CHEEK
(sJ)	SUPERIOR JOWL
(iJ)	INFERIOR JOWL
(mJ)	SUBMANDIBULAR JOWL
(M)	MENTAL
(iM)	INFERIOR MENTAL
(sM)	SUBMENTAL





*Diplomad*  
**Armonización**

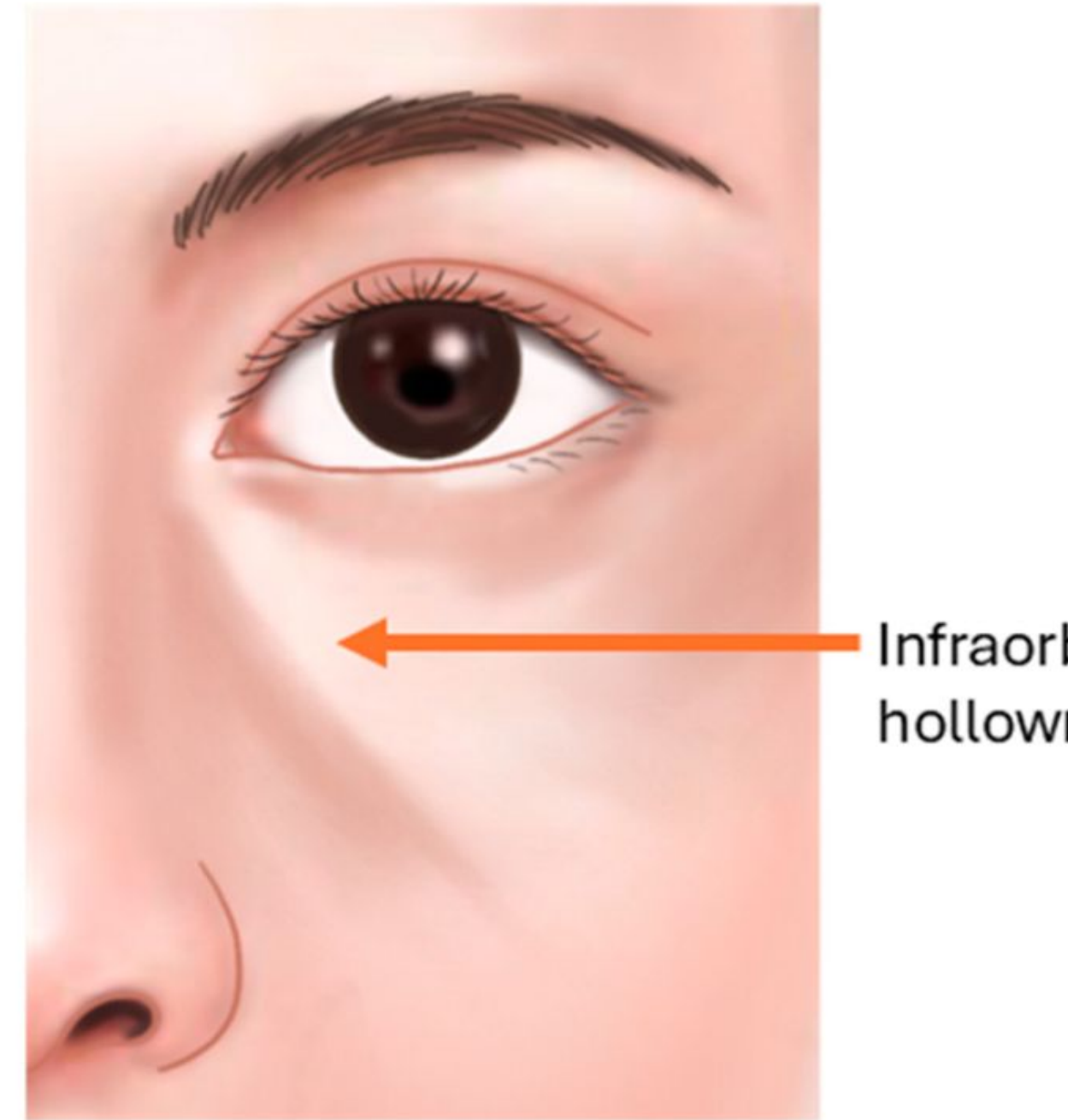
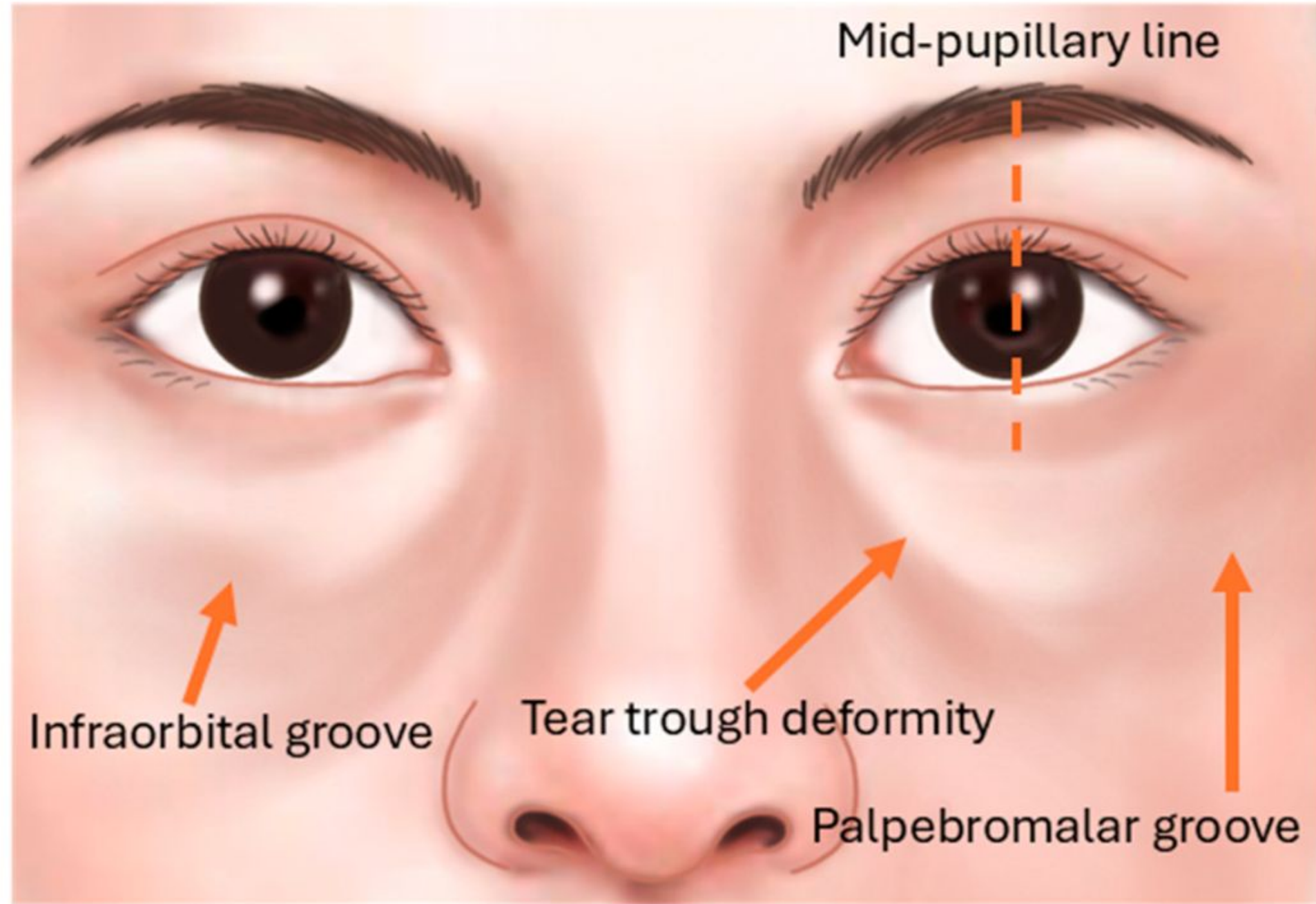
Integral y Perfiloplastia

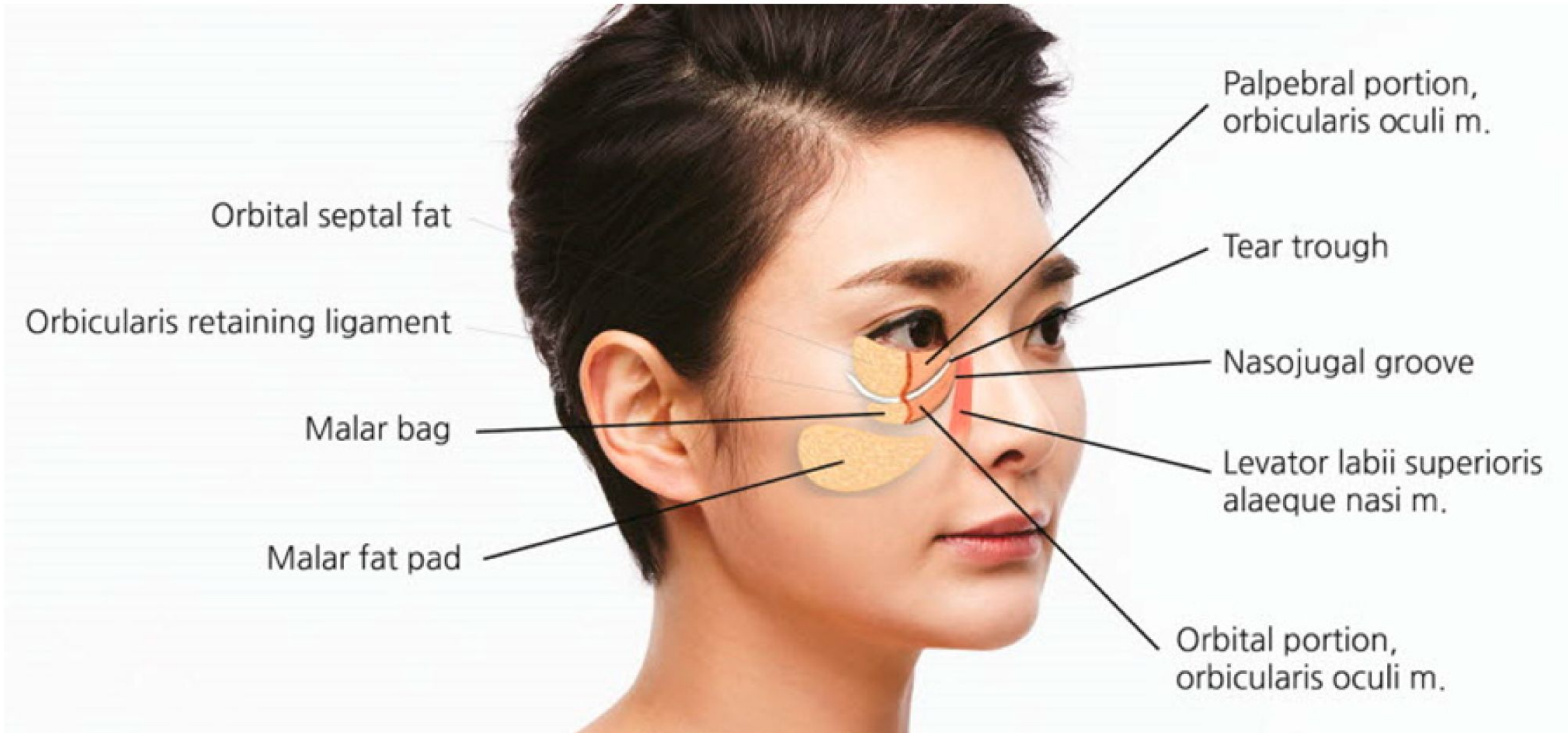
*Coordinado por:*

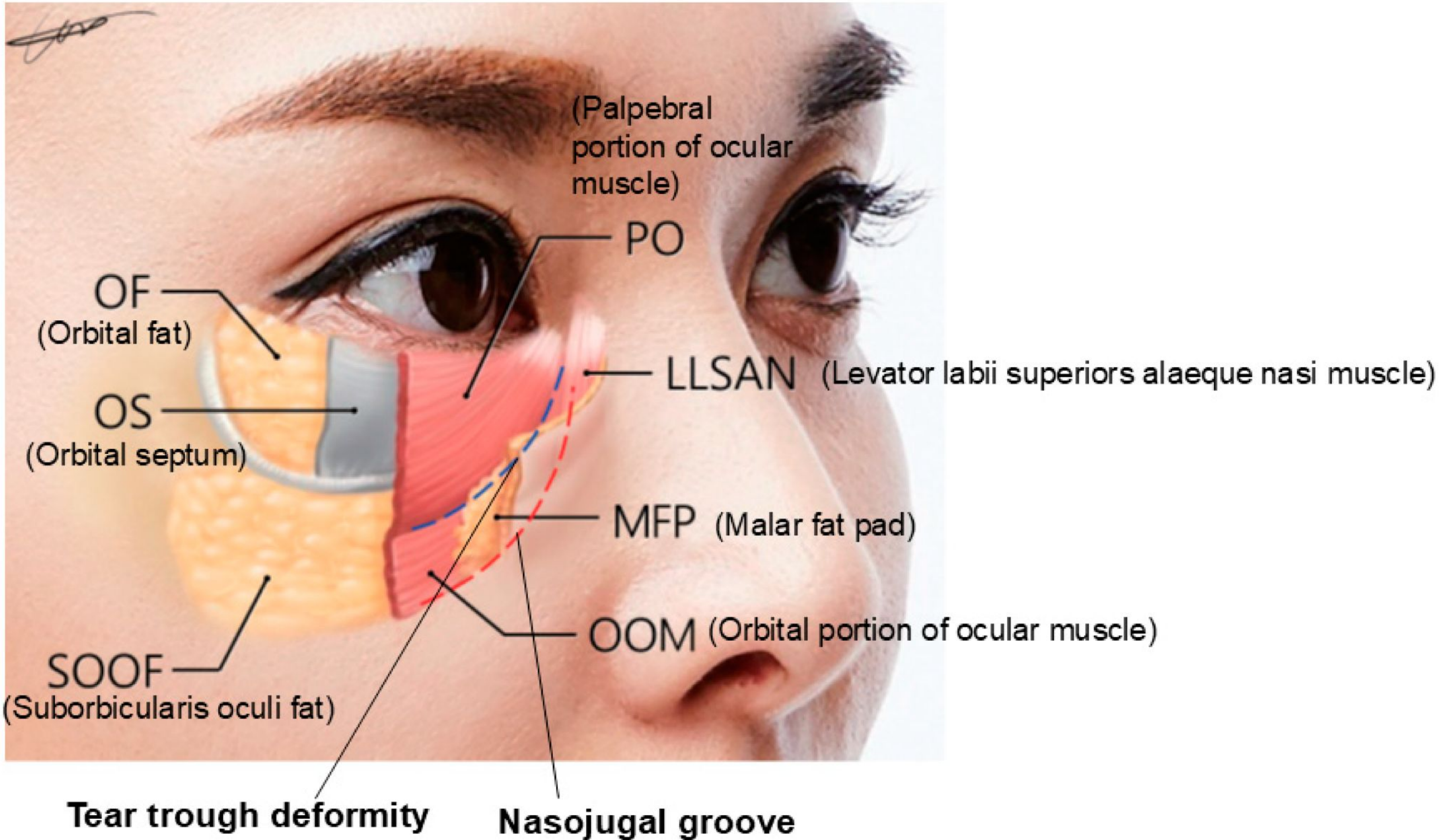
**PRAXSTETIC**  
CENTRO DE CIRUGÍA ESTÉTICA

Grasa Profunda (Soporte)

**DMCF y SOOF; los pilares de la  
proyección malar**









*Diplomad*  
**Armonización**

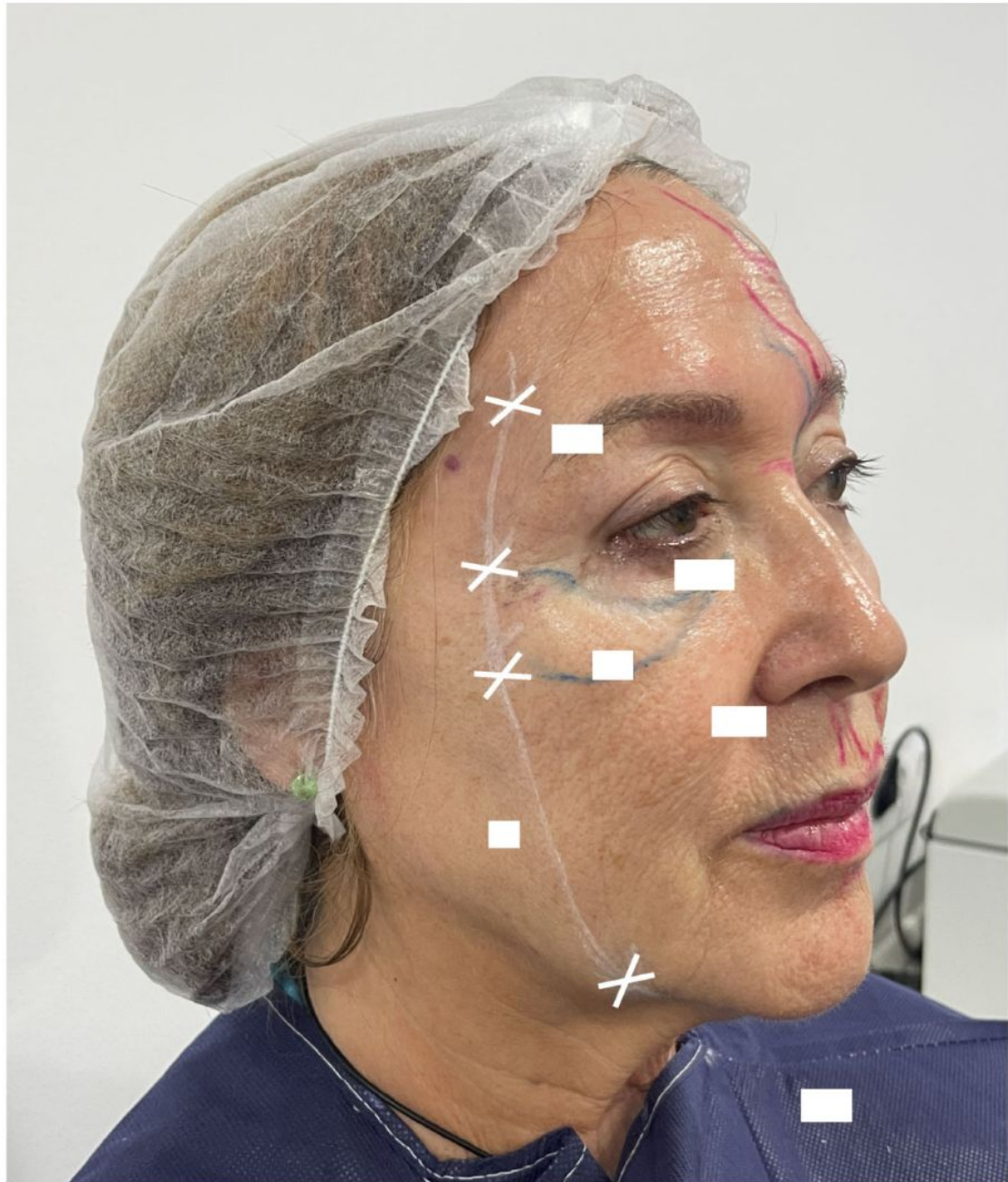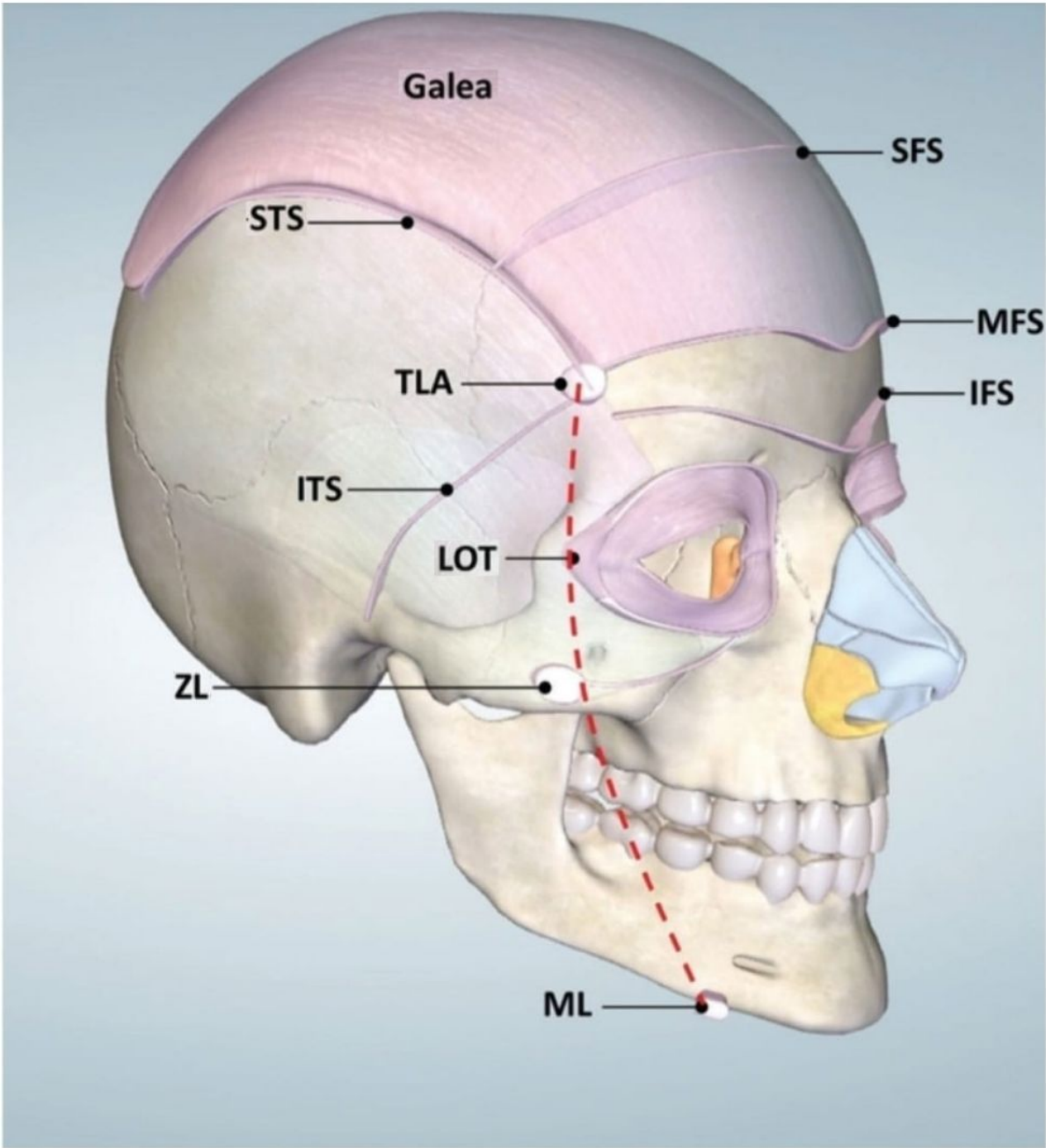
Integral y Perfiloplastia

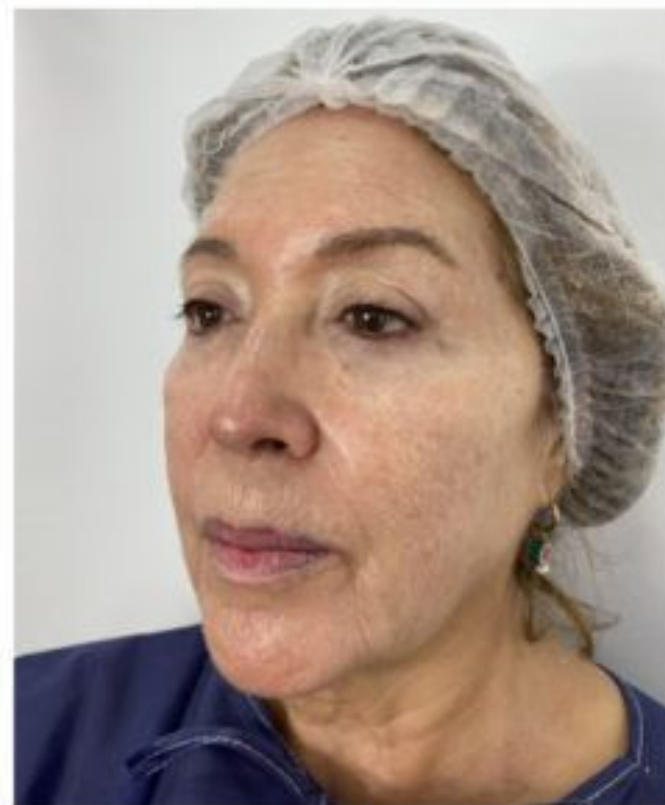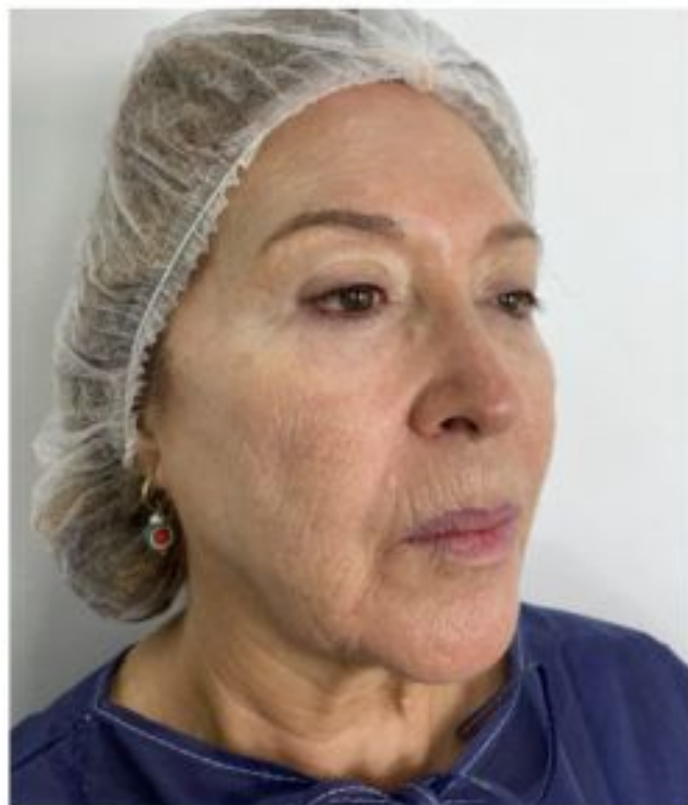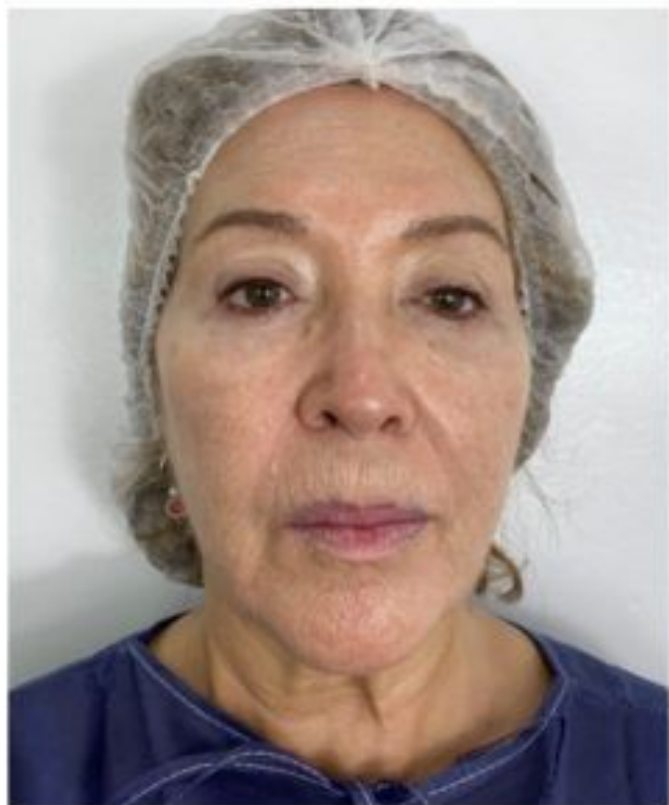
*Coordinado por:*

**PRAXSTETIC**  
CENTRO DE ESPECIALIDADES

## Ligamentos de Retención

**El sistema de "hamaca" que fija los tejidos al hueso**





Paciente: Sacry Garcia





*Diplomad*  
**Armonización**

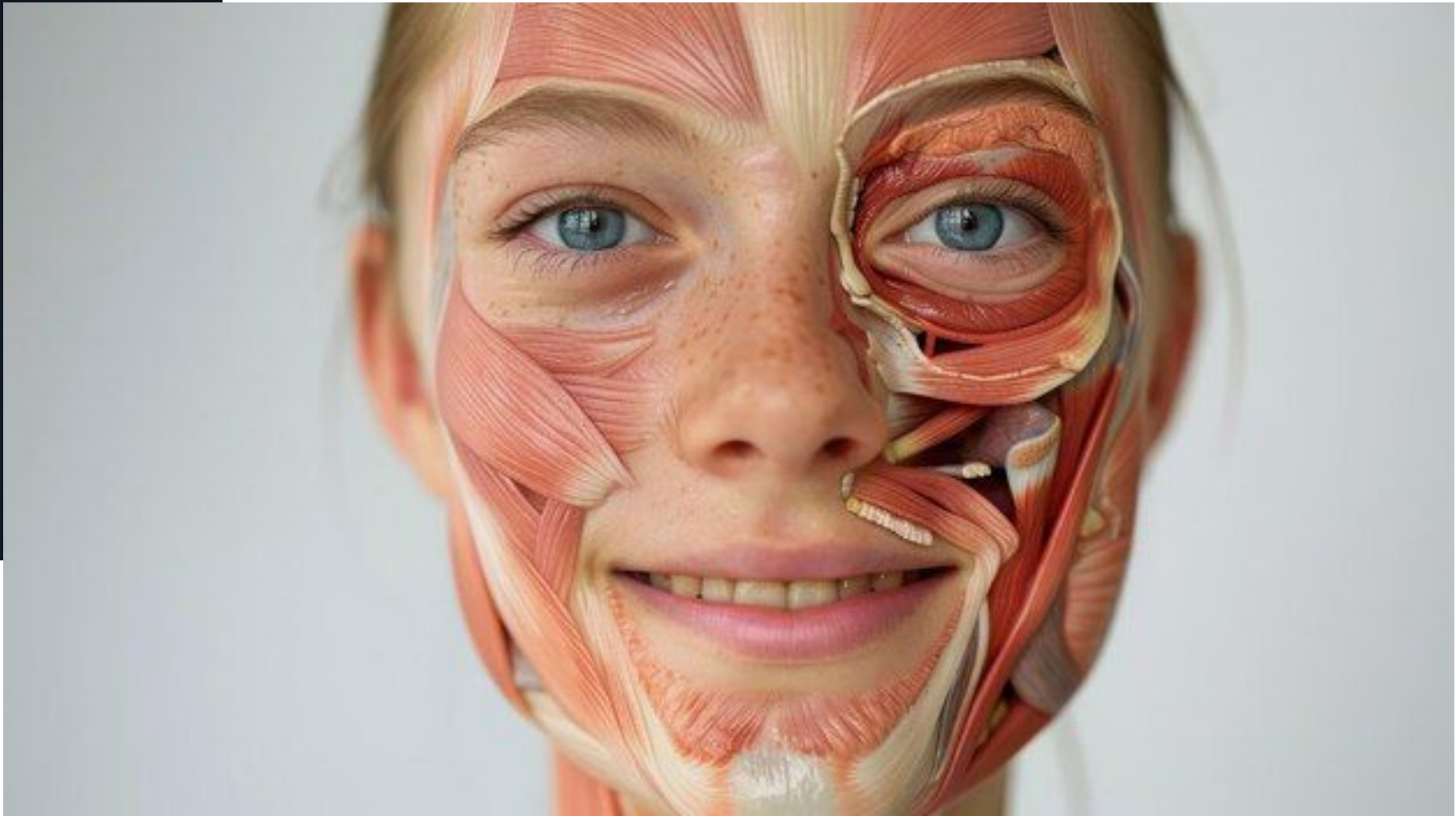
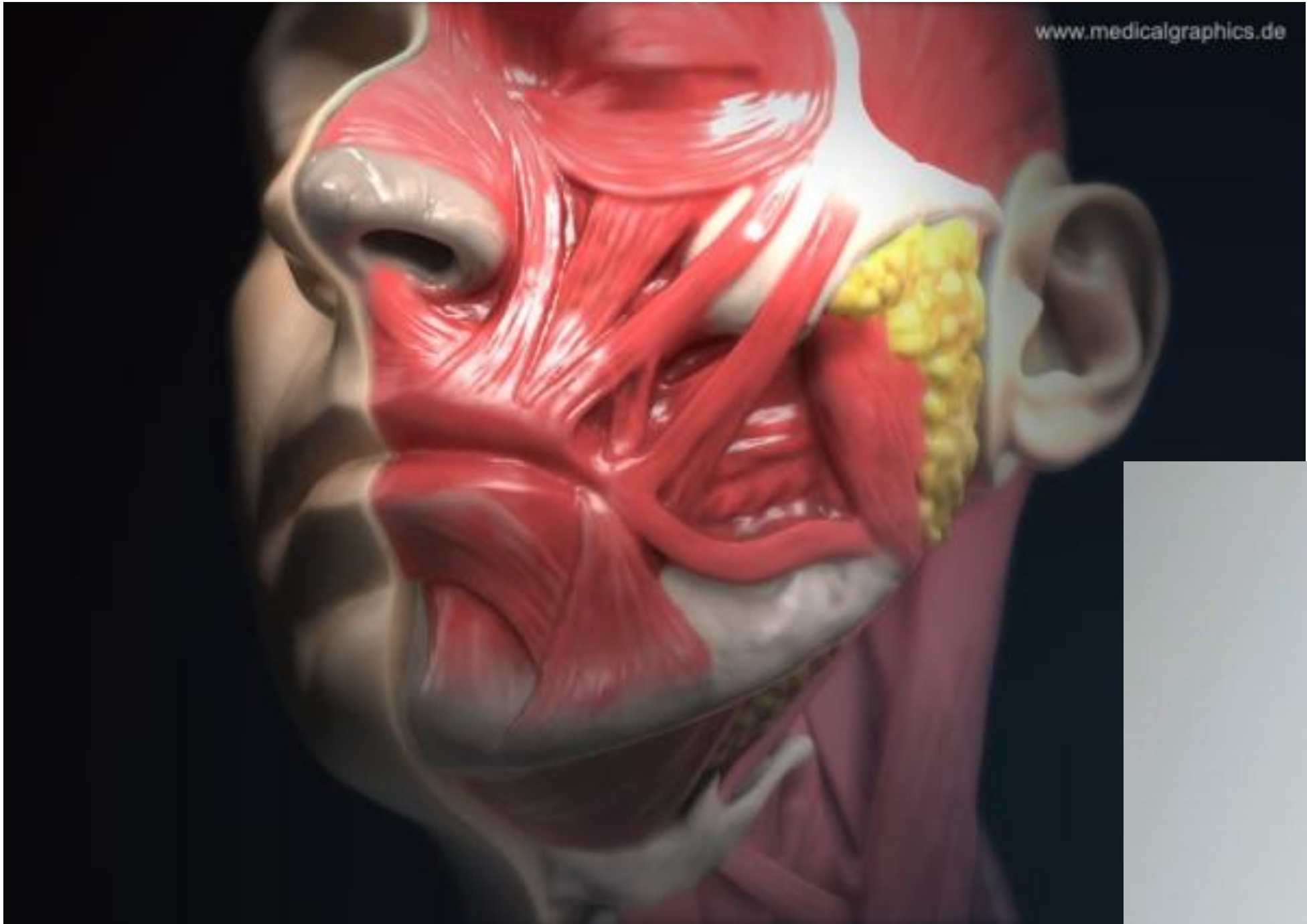Integral y Perfiloplastia


*Coordinado por:*

**PRAXSTETIC**  
CENTRO DE ESPECIALIDADES

Miología Mimética

**Cambio de convexidad a aplanamiento  
muscular con la edad**





Pausa Activa y  
continuamos...

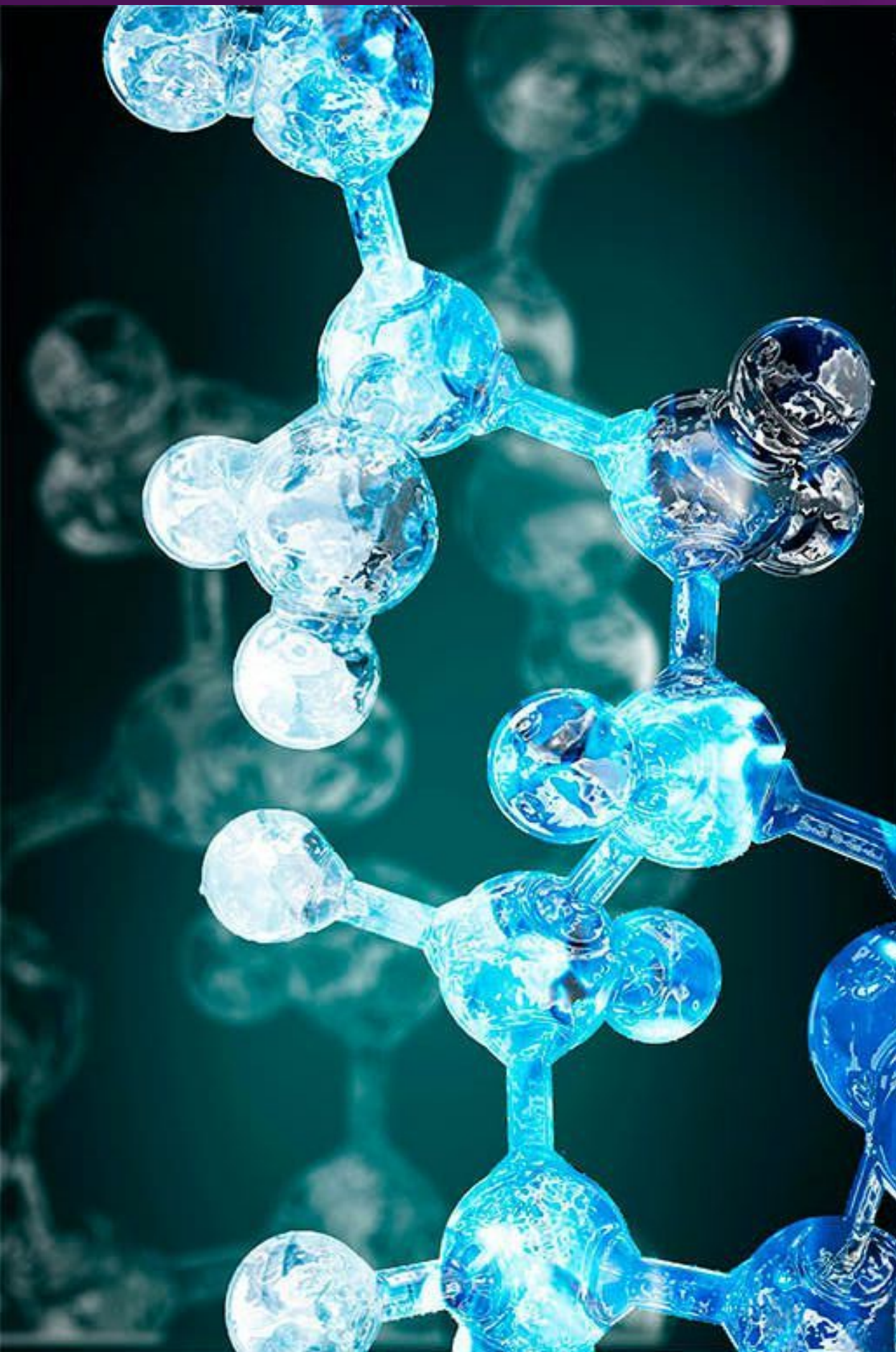

*Diplomad*  
**Armonización**  
Integral y Perfiloplastia  
*Coordinado por:*  
PRAXSTETIC  
CENTRO DE ESPECIALIDADES

CLASE 1

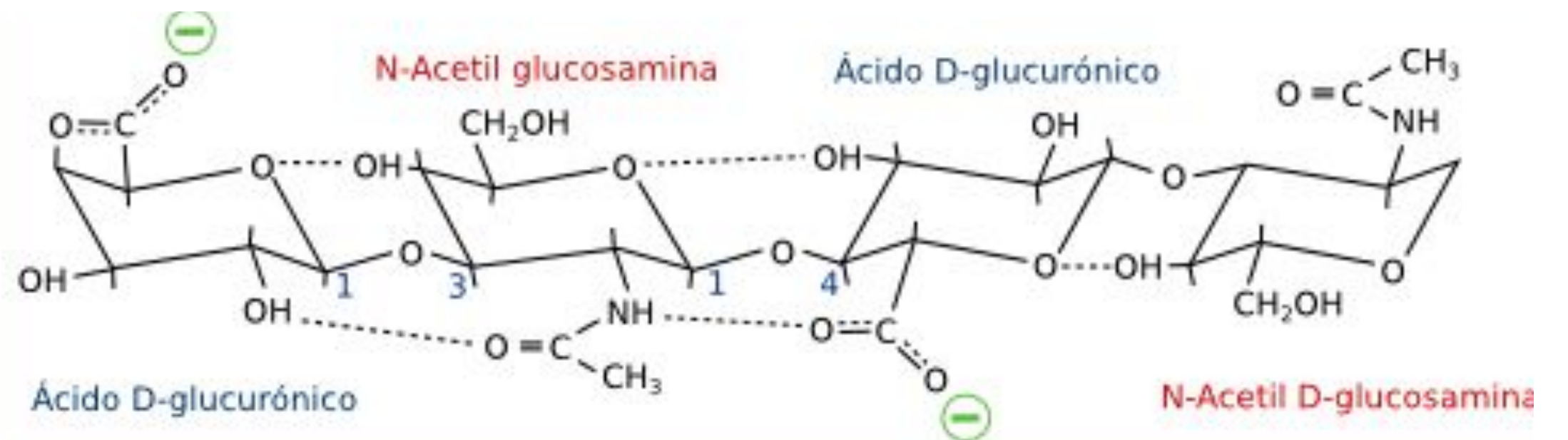
# Bioingeniería de Rellenos y Reología Avanzada

DRA DIANA NOSSA

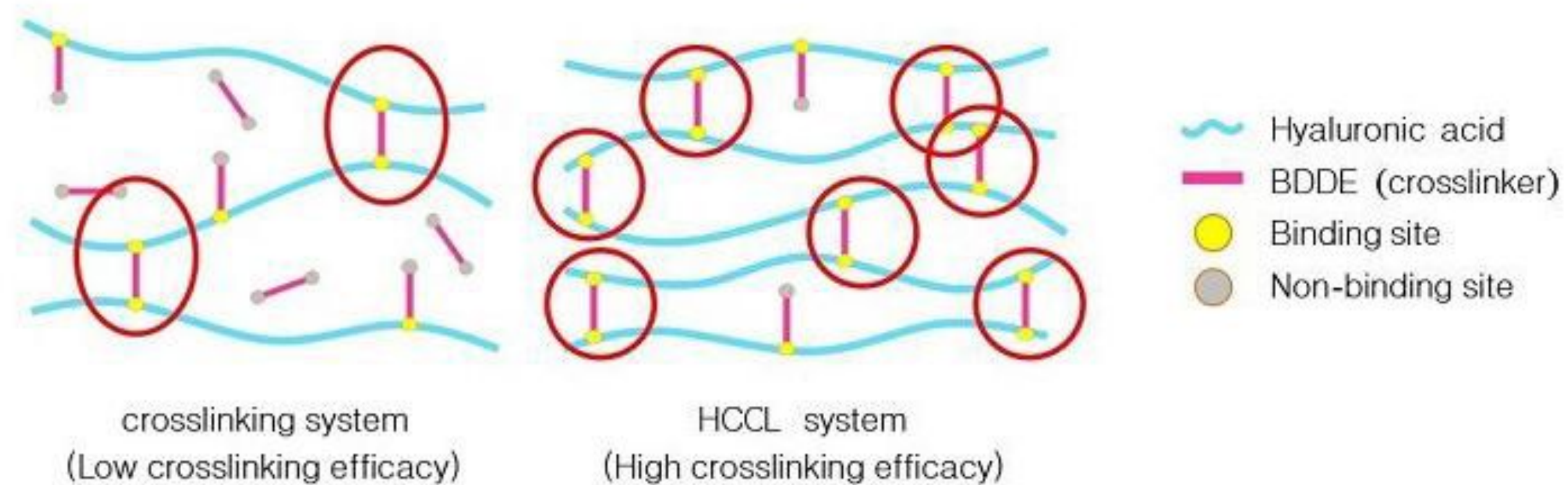


## Bioquímica del Ácido Hialurónico (El Polímero)

- Estructura de disacáridos
- Enlaces  $\beta$ -1,4 glicosídicos
- AH endógeno vs. sintético.



## El Proceso de Reticulación (Cross-linking)

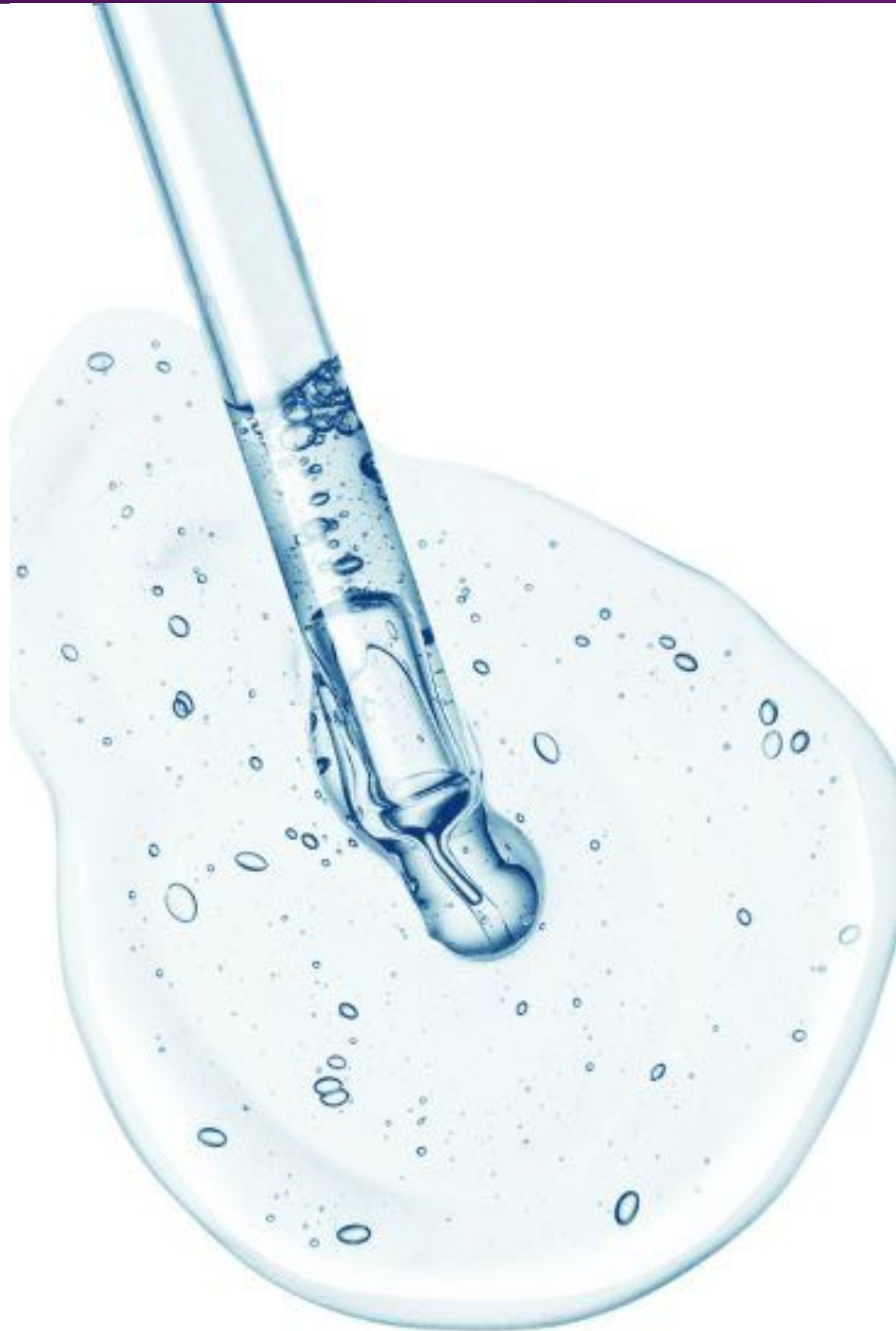


- Agentes reticulantes (BDDE, PEG)
- Creación de la matriz 3D
- Durabilidad vs. biocompatibilidad.

- BDDE: 1,4-butanodiol diglicidil éter
- PEG: Polietilenglicol

# Introducción a la Reología del Ácido Hialurónico

- Definición de reología
- Deformación bajo estrés
- Importancia clínica de los parámetros  $G'$ ,  $G''$  y  $\tan\delta$ .



## Módulo Elástico (G'): Capacidad de Soporte

- Mide la rigidez del material y su capacidad para almacenar energía, actuando como un sólido
- Firmeza del gel
- Indicador de Lift Capacity



## Módulo Viscoso ( $G''$ ): Fluidez e Inyectabilidad

- Mide la energía disipada en forma de calor y la capacidad de fluir, actuando como un líquido
- Pérdida de energía por fricción
- Relación con la extrusión.

# Rheology of Viscoelastic Materials



MINIMAL  
DEFORMATION

**MORE RIGID**  
(MORE ELASTIC THAN VISCOUS)



MODERATE  
DEFORMATION

**LESS RIGID**  
(MORE VISCOUS THAN ELASTIC)



## Tan Delta ( $\tan\delta$ ): La Elasticidad Relativa

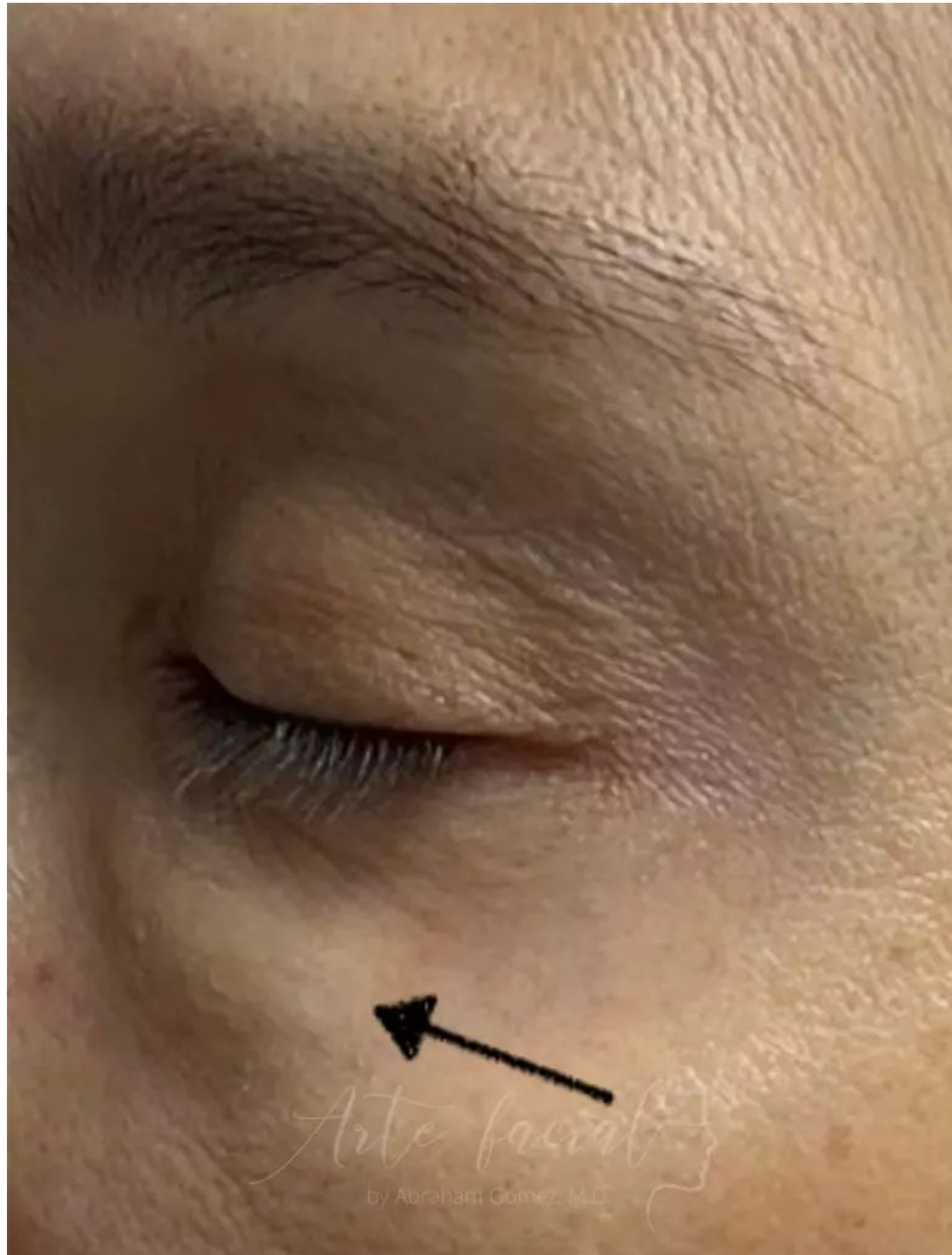
- Relación  $G''/G'$
- Comportamiento de sólido vs. líquido.





## **Cohesividad: Resistencia a la Dispersión**

- Fuerzas de atracción interna
- Resistencia a la compresión vertical
- Prevención de migración



## Hidratación y Swelling Factor

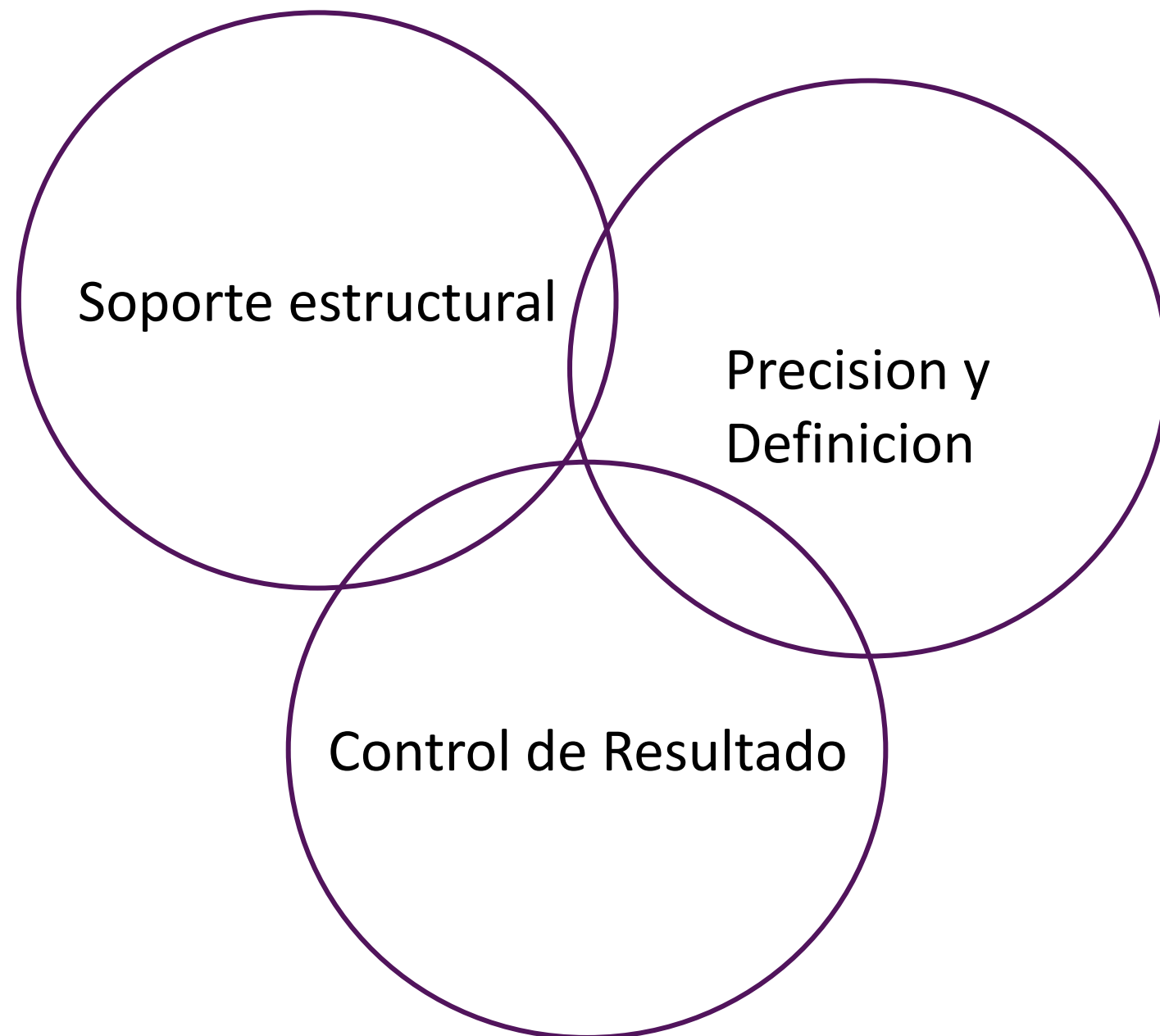
- Higroscopicidad del AH
- Edema post-inyección
- Volumen real vs. aparente




## Tamaño de Partícula y Homogeneidad

- Geles monofásicos vs. bifásicos
- Tamizaje del gel
- Impacto en la textura

## Tecnología NASHA (Galderma)



- AH de cadena larga
- Mínima modificación química
- Alta precisión.



## Tecnología Vycross™

- Para mayor duración y suavidad.
- Perfil bajo para resultados sutiles y precisos.
  - Ideal para definición, hidratación y corrección sin volumen excesivo

## Tecnología Vycross (Allergan)

- Mezcla de AH de bajo y alto peso molecular
- Baja hidratación
- Larga duración.

**BELOTERO  
FILLERS**

**SOFT**

**BALANCE**

**INTENSE**

**VOLUME**

**REVIVE**

**TISSUE  
INTEGRATION**

**COHESIVE  
POLYDENSIFIED  
MATRIX (CPM<sup>®</sup>)**

BOTH COHESIVE AND  
ELASTIC FOR UNIFORM AND  
NATURAL-LOOKING RESULTS

**TISSUE INTEGRATION**


## Tecnología CPM (Merz)

- Matriz Polidensificada Cohesiva
- Reticulación en etapas
- Máxima integración tisular.

## Tecnología OBT / XpresHAn (Galderma)



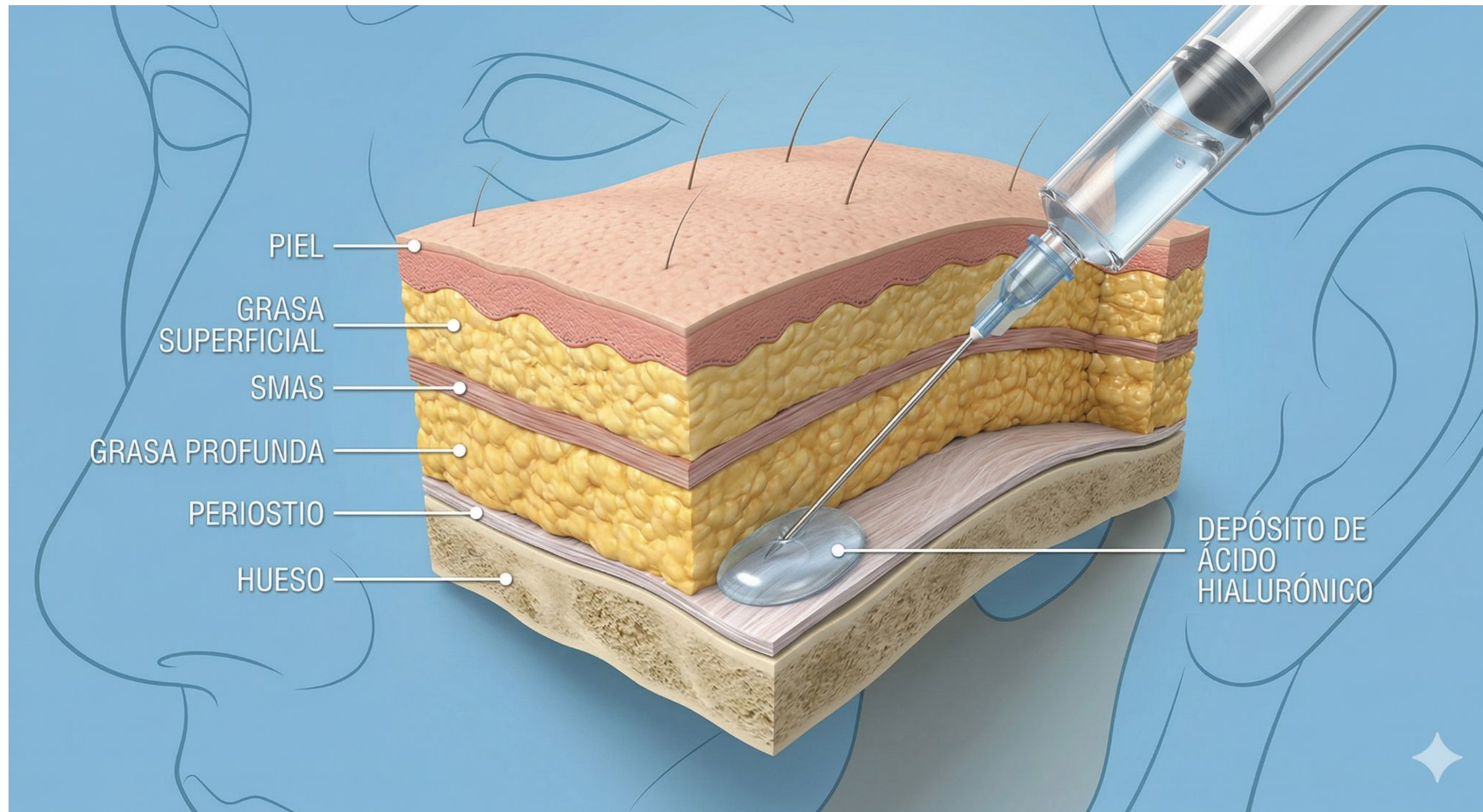
- Geles dinámicos
- Calibración de firmeza
- Adaptación al movimiento.



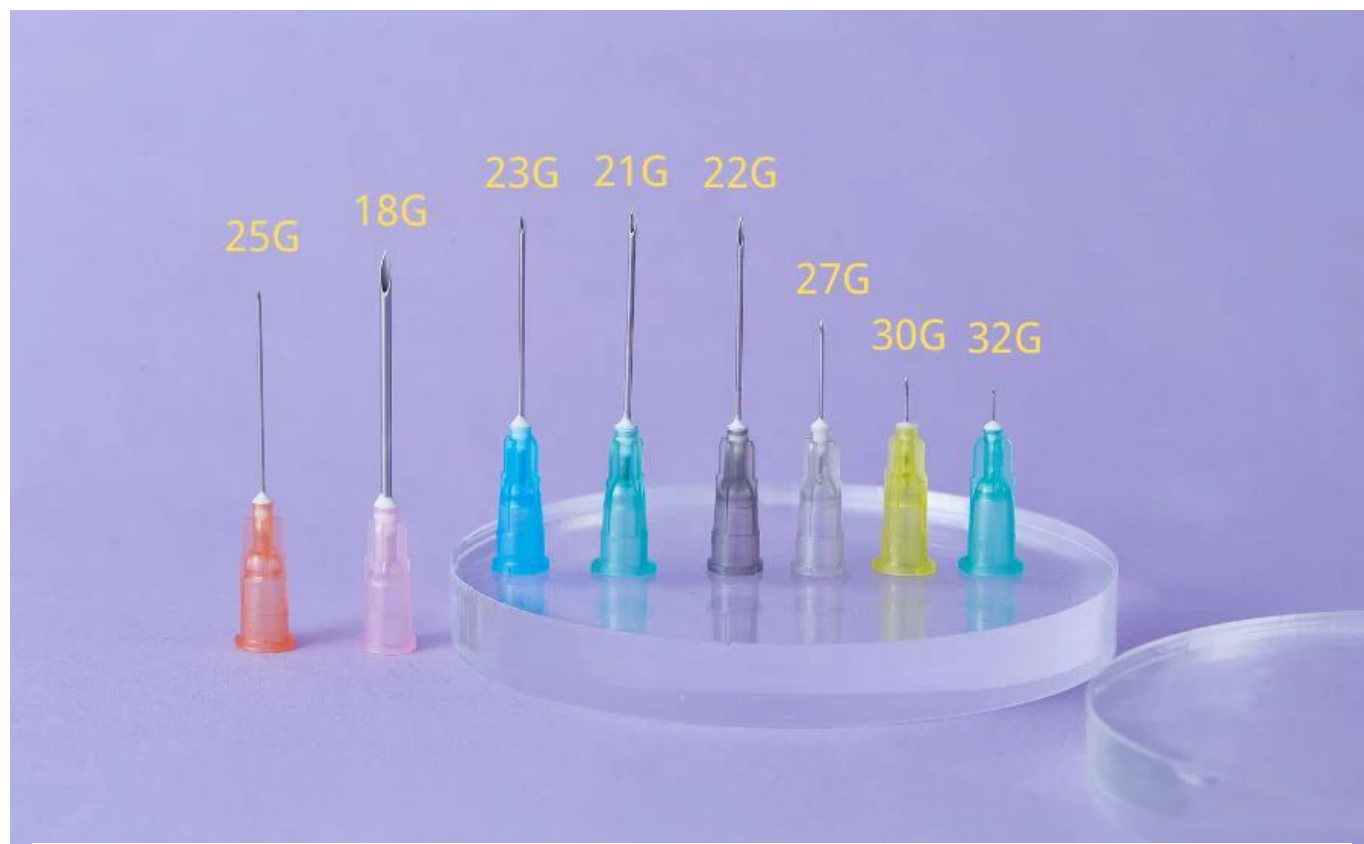## PEG Cross-linking (Neauvia)

- Uso de Polietilenglicol
- Menor toxicidad
- Resistencia térmica

## Selección del Producto por Plano Anatómico



- Capas 1-5
- Correspondencia reológica.

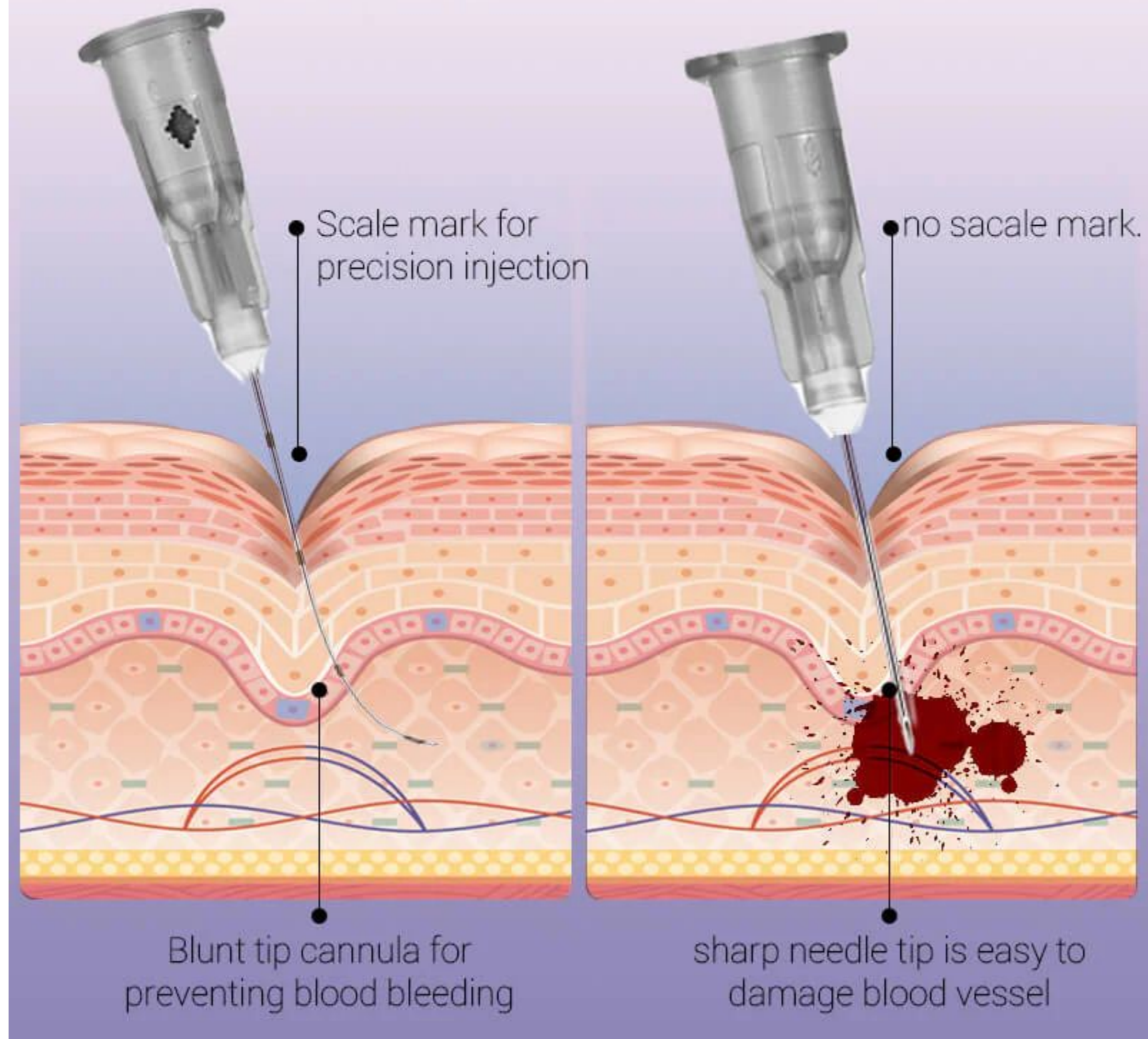


## Ergonomía: Aguja vs. Cánulas

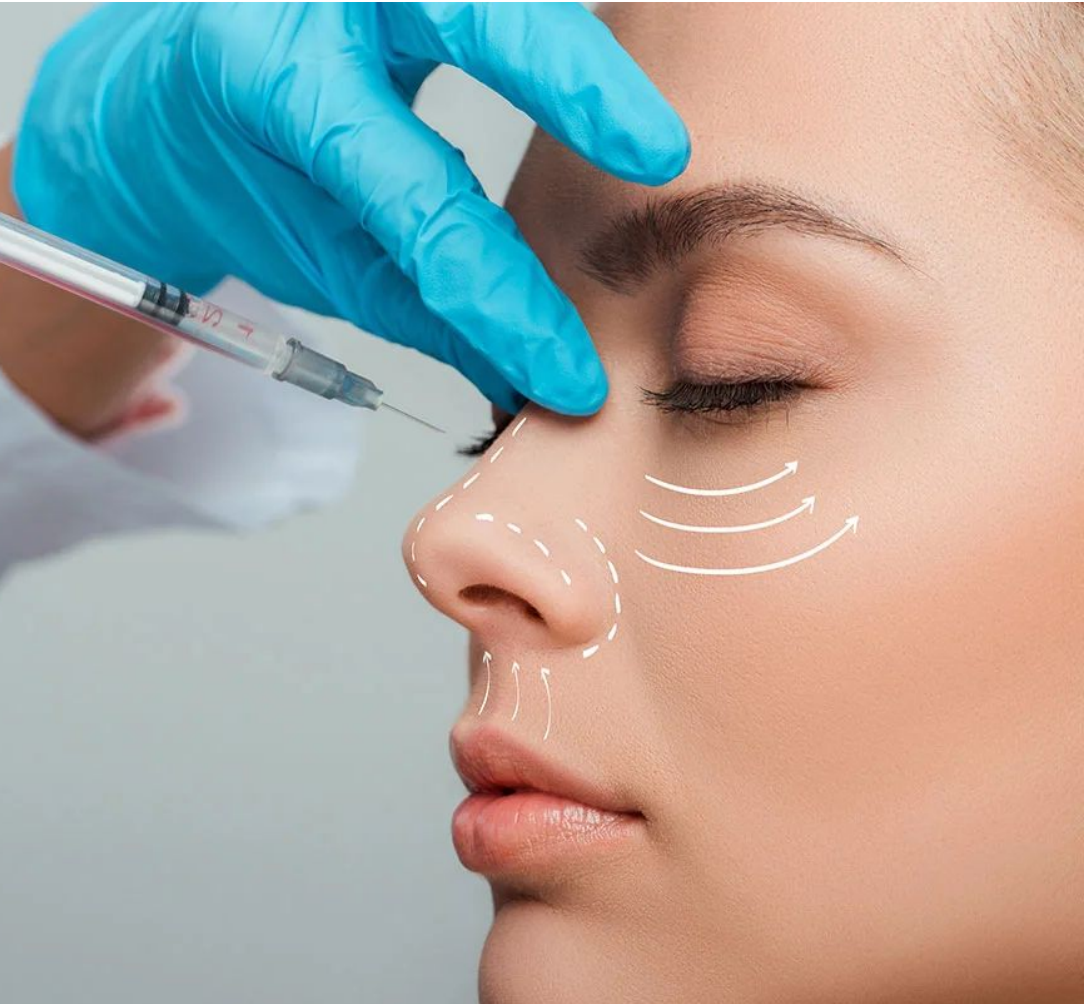- Selección de calibres (25G, 27G)
- Punta roma vs. afilada
- Zonas de riesgo



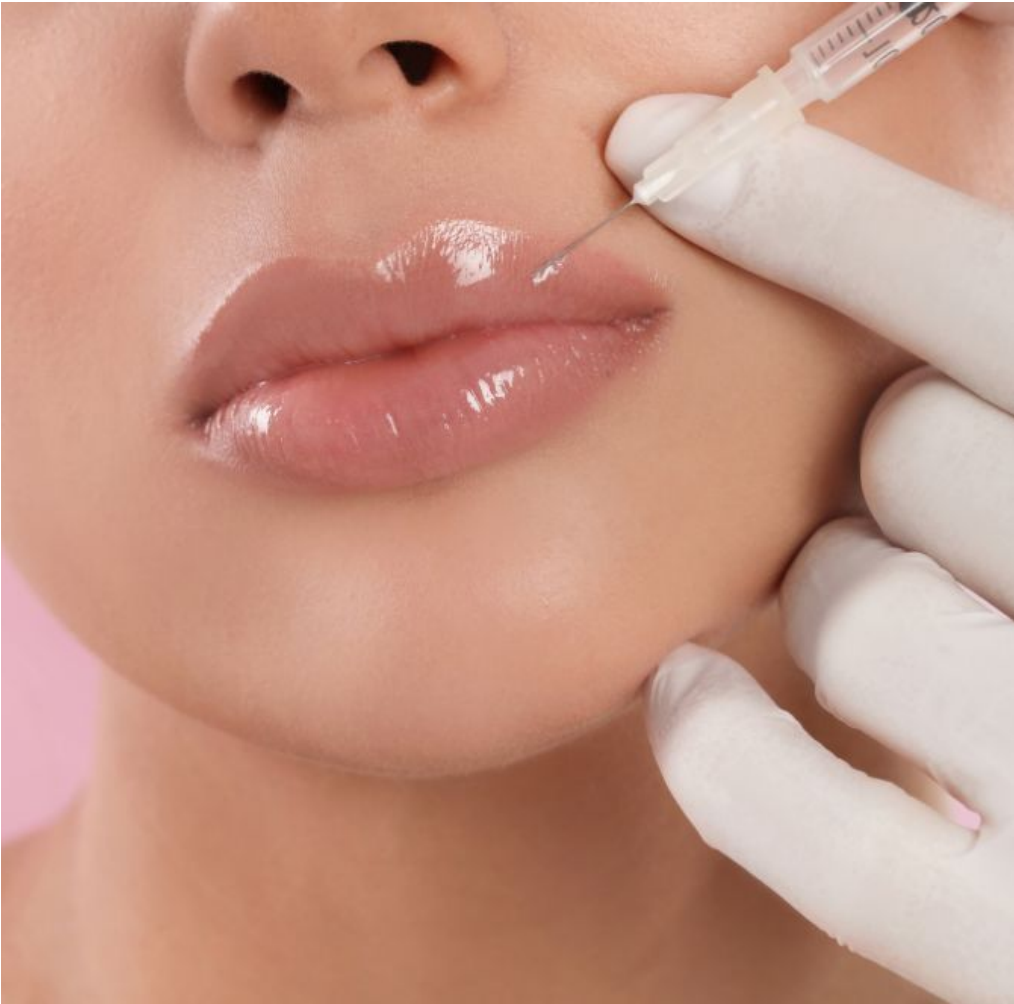## Cannula VS Needle



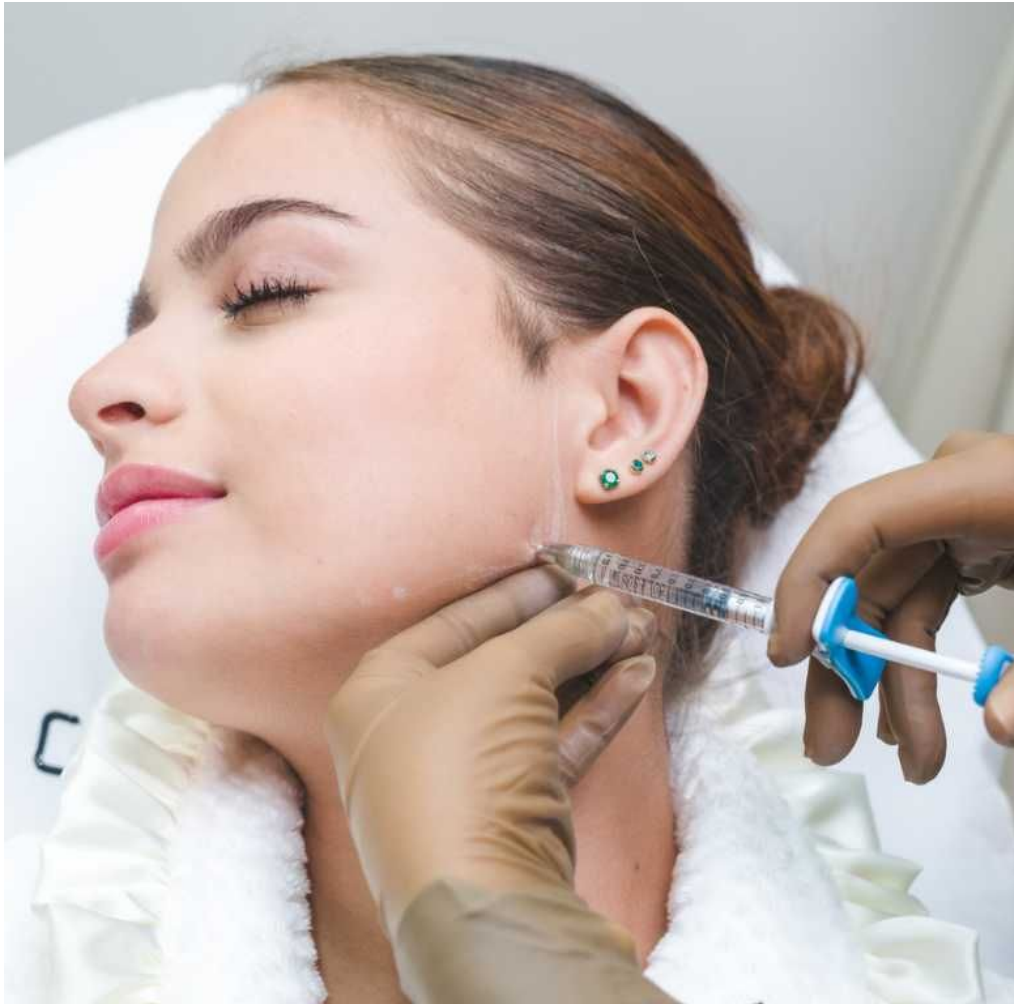# Selección por Zona (Clinical Case Strategy)



**PRECISION**



**DINAMICA**



**FIRMEZA**

## Hialuronidasa

### This Month's Guideline: The Use of Hyaluronidase in Aesthetic Practice (v2.4)



J Clin Aesthet Dermatol. 2018 Jun; 11(6): E61–E68.

By Martyn King, MD, Cormac Convery, MD, and Emma Davies, RN, NIP

BACKGROUND

- Protocolo HDPH (Hialuronidasa Pulsada en Alta Dosis)
- Corrección 20-40UI / 0.1 - 0.2ml de ácido hialurónico

**Volume to inject (mLs)=**

$$\frac{\text{Number of units required (units)}}{\text{Total number of units (1500 units)}} \times \text{Volume of diluent (mL)}$$

**Dosages for vascular occlusion.** In the event of a suspected vascular obstruction, a high dose pulsed protocol should be adopted.<sup>31</sup> Large volume of hyaluronidase (450–1500 units) should be infiltrated over the entire area including the course of the vessel.<sup>4, 14, 32</sup> Perivascular hyaluronidase will permeate vascular walls.<sup>4, 33</sup> Massage the area to promote diffusion and mechanical breakdown. Observe and reassess capillary refill after 60 minutes; if there is still vascular compromise, repeat treatment at hourly intervals for up to four cycles.<sup>34</sup> The patient should be kept under observation in clinic for any adverse reactions and provided with written aftercare and advice. When anaphylaxis occurs, it is usually within minutes, but there have been cases where there has been a delayed onset. All patients should be given appropriate aftercare advice, warned about the symptoms of an allergic or anaphylactic response, and instructed to seek appropriate medical attention. Daily follow up should occur until there is satisfactory resolution.

- 450-1500 UI en todo el area de inyeccion
- Masajear el area
- Repetir cada 60min por 4 veces
- Vigilar reacciones adversas
- Ojo: Anafilaxis
- Seguimiento diario

## 1 Avisar (3 horas)

### Dermatólogo

#### Comunicar al paciente:

"Ha sucedido un efecto adverso"  
"El pronóstico es bueno"  
"Vamos a necesitar tiempo, al menos 3 horas"

Comunicar a la familia

## 2 Tratar

Infiltración **1 vial hialuronidasa por hora** (3 veces)

**Diluir 1.500 UI hialuronidasa** en 3 ml de lidocaína 2%

- ▶ Inyectar con cánula
- ▶ Plano subcutáneo
- ▶ 1,5 ml en zona de punción
- ▶ 1,5 ml en zona isquémica

## 3 Evaluar



### Favorable

Remitir al paciente al domicilio

- ▶ Ácido acetilsalicílico 500 mg/día - 7 días
- ▶ Considerar nitroglicerina tópica a partir del 2º-3º día

Evaluación telefónica diaria en la primera semana

Revisión presencial a la semana y al mes



### Desfavorable

Remitir al paciente a domicilio / hospital (dolor)

- ▶ AAS 500 mg/día hasta resolución
- ▶ Enoxaparina 1,5 mg/kg/día
- ▶ Pentoxifilina 400 mg 3 veces al día

Valorar cámara hiperbárica

Hablar con cirujano plástico

### Recepción

1. Anular el resto de consulta
2. Prolongar horario hasta 3 horas
3. Valorar pre-avisar a Urgencias

### Auxiliar

Vas a tener que quedarte con el paciente al menos 3 horas  
Tu labor principal es tranquilizarle

Administrar ácido acetyl salicílico 500 mg  
Masaje suave constante  
Compresas húmedas calientes



*Diplomad*  
**Armonización**

Integral y Perfiloplastia

*Coordinado por:*

**PRAXSTETIC**  
CENTRO DE ESPECIALIDADES

Miología Mimética

**Cambio de convexidad a aplanamiento  
muscular con la edad**

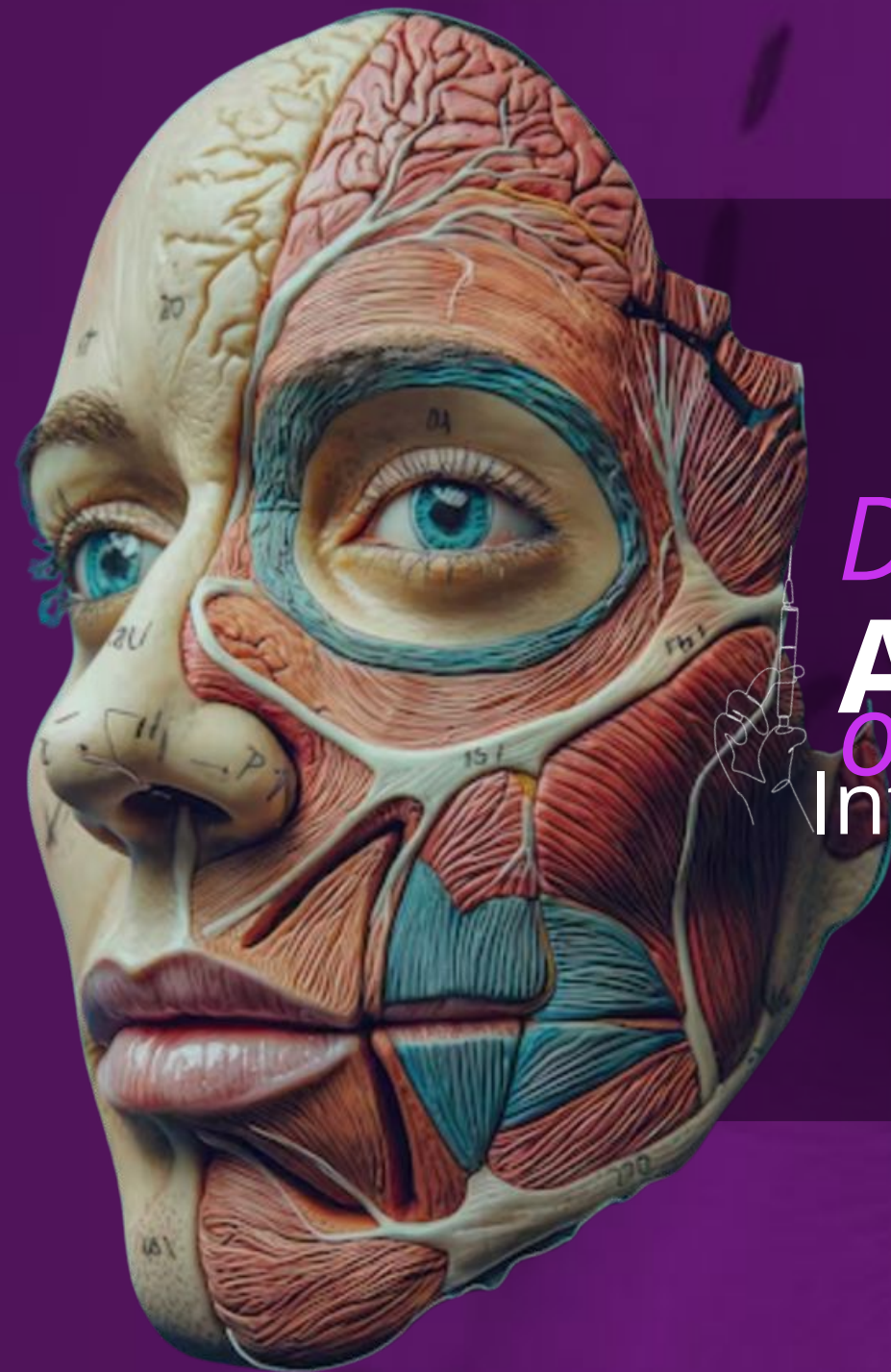

*Diplomad*  
**Armonización**  
Integral y Perfiloplastia

*Coordinado por:*

**PRAXSTETIC**  
CENTRO DE ESPECIALIDADES

¿Qué plano voy a tratar?  
¿Qué fuerzas actúan ahí?  
¿Qué reología necesito para contrarrestarlas?



*Diplomad*

# Armonización

Integral y Perfiloplastia

*Coordinado*

*ppr* PRAXSTETIC

CENTRO DE CAPACITACIONES